

Р.Б. ОСУМБЕКОВ, В.В. ЮРЧЕНКО

Ошский государственный университет, международный медицинский факультет
Балтийский федеральный университет

**РЕТРОДУОДЕНАЛЬНЫЕ ПЕРФОРАЦИИ ПРИ ВЫПОЛНЕНИИ
ЭНДОСКОПИЧЕСКОЙ ПАПИЛЛОСФИНКТЕРОМИИ**

В статье исследуются технические погрешности при выполнении ЭПСТ, лежащие в основе возникновения ретродуоденальной перфорации, варианты её клинической манифестации, способы профилактики флегмоны забрюшинного пространства.

Ключевые слова: *эндоскопическая папиллосфинктеротомия, ретродуоденальная перфорация, профилактики флегмоны забрюшинного пространства*

Осумбеков Руслан Байышевич – аспирант Ошского государственного университета.
E-mail: osbsu.oms@gmail.com

Юрченко Владимир Владимирович – доктор медицинских наук, профессор кафедры хирургических дисциплин. E-mail: yurchenkovld@mail.ru

R.B. OSUMBEKOV, V.V. YURCHENKO

Osh State Medical University, International Medical Faculty
Baltic Federal University

**RETRODUODENAL PERFORATION
IN ENDOSCOPIC PAPILLOSPHINKTEROTOMY**

The article studies technical inaccuracy in endoscopic papillosphincterotomy. They may cause retroduodenal perforation. The article also studies its clinical manifestation, ways of prevention of retroperitoneal flegmon.

Keywords: *endoscopic papillosphincterotomy, retroduodenal perforation, retroperitoneal pblegmon*

Ruslan Bayishevich Osumbekov – Postgraduate student, Osh State University.
E-mail: osbsu.oms@gmail.com

Vladimir Vladimirovich Yurchenko – Doctor of Medicine, Professor, Surgery Department.
E-mail: yurchenkovld@mail.ru

Ретродуоденальная перфорация (РДП) является одним из самых грозных осложнений эндоскопической папиллосфинктеротомии (ЭПСТ) [1, 2], в основе которого лежат технические погрешности. Даже при своевременной – интраоперационной – диагностике РДП по введению контраста в забрюшинное пространство и немедленно проведенному открытому оперативному лечению по минимизации последствий (мобилизация двенадцатиперстной кишки (ДПК) по Кохеру с ушиванием дефекта и выключением её) [3, 4] при самом благополучном варианте послеоперационного периода реабилитация достаточно длительная, что диктует необходимость поиска эффективных способов ранней диагностики РДП, внутрипросветного эндоскопического закрытия дефекта с введением в забрюшинное пространство в области дефекта антибактериальных средств для профилактики его флегмоны с последующим консервативно-наблюдательным ведением.

Возникновению РДП способствуют объективные предпосылки: существование так называемых карманов ампулы большого дуоденального сосочка (рис. 1), симулирующих устье общего желчного протока как после проведения предрасщепления торцевым папиллотомом, так и при канюляции интактного БДС. Вследствие интенсивных попыток эндоскописта, расценивающего дно данного кармана как дистальный блок общего желчного протока, и в связи с этим продолжающиеся интенсивные попытки по проведению инструментария в вышележащие отделы путём грубого давления дугообразным папиллотомом или конструкцией для эндобилиарного стентирования, возникает ретродуоденальная перфорация.

В настоящее время интраоперационная диагностика РДП возможна лишь при введении в забрюшинное пространство рентгенконтрастного препарата [2], и то при условии, что перфорационный канал не сообщается с общим желчным прото-

ком, т.е. в случае перфорации при пробных канюляциях – независимо, при ЭПСТ по канюляционному варианту, или после проведения предрассечения большого дуоденального сосочка. В случае возникновения РДП за счёт диатермокоагуляции, как правило, при проведении предрассечения, она останется нераспознанной до клинических проявлений, т.е. тогда, когда забрюшинная клетчатка уже серьёзно инфицирована.

На основании вышеизложенного исследование ранних клинических проявлений РДП является актуальной задачей. Классическими вариантами клинической симптоматики РДП являются прогрессирующая подкожная эмфизема [5], динамическая кишечная непроходимость, пневмоторакс [5], в том числе напряжённый [6], и субклинической – не сопровождающийся подкожной эмфиземой пневмомедиастинум [7], *однако характерные сроки клинической и субклинической манифестации на настоящий момент не исследованы.*

Диапазон лечебной тактики в настоящее время при рассматриваемой патологии достаточно широк: от консервативно-выжидательной, не требующей немедленной лапаротомии, но сочетающейся с внутриспросветными способами закрытия дефекта стенки ДПК клипсами [8], гемоклипированием [9], клеевыми биосоставами [10], или обладающими антибактериальными свойствами, и дополненными активной аспирацией дуоденального содержимого через зонд [2], до активной – лапаротомии. Однако все вышеперечисленные способы не лишены недостатков: или высокий риск развития флегмоны забрюшинного пространства, или послеоперационные осложнения – при активном хирургическом ведении, или технологическая сложность выполнения и недостаточная герметичность при создании дубликатуры из слизистой оболочки ДПК, не обладающей слипчивыми свойствами, *в связи с чем усовершенствование в направлении технической простоты, выполнимости в условиях ограниченного пространства ДПК и эффективности способа внутриспросветного закрытия дефекта представляется весьма актуальным.*

Цель исследования: исследование вариантов доклинической и клинической симптоматики ретродуоденальной перфорации при ЭПСТ, проведение сравнительной характеристики современных способов её лечения, включая предложенную авторами оригинальную технологию.

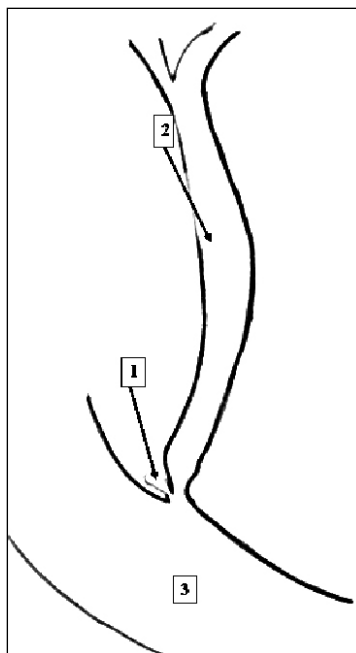


Рис.1. Определяется карман в ампуле БДС (1), создающий благоприятные предпосылки для ретродуоденальной перфорации. 2 – гепатикохоледох, 3 – ДПК

Для достижения цели были поставлены следующие задачи:

- систематизировать пациентов по срокам распознавания РДП, по технологии закрытия дефекта ДПК и профилактике флегмоны забрюшинного пространства; сопоставить варианты клинической картины и её динамики;

- дать сравнительную оценку известным способам профилактики РДП и лигирования перфорации.

Научная новизна состоит в конкретизации разнообразия клинической картины и её динамики, а также в определении эффективности лигирования ретродуоденальной перфорации.

Материалы и методы исследования

Под наблюдением находились 23 пациента из 11722, состоявших в период 1995-2016 гг. на стационарном лечении по поводу желтушной и безжелтушной холангиоэктазии в МБУЗ «ГКБ № 6 им. Н.С. Карповича» г. Красноярск (1995-2009 гг.), НИИ МПС СО РАМН (1998-2013 гг.), КГБУЗ «ККОД им. А.И. Крыжановского» (2001-2013 гг.), КГБУЗ «КМКБ № 7» (2001-2013 гг.), МБУЗ «ГКБ № 1» г. Красноярск (2000-2005 гг.), ГБУЗ РХ «АГКБ» (2008-2013 гг.), ГБУЗ РХ «КОД» (2009-2013 гг.), МЛПУ «Саяногорская городская больница № 2» (2009 г.), ГБУЗ «Областная клиническая больница Калининградской области» (2012-2016 гг.) и ГБУЗ Калининградской области «Центральная городская клиническая больница» (2013-2016 г.), ГБУЗ Ка-

лининградской области «Советская центральная городская больница» (2013-2016 г.), Ошской городской больнице (Республика Киргизия, г. Ош, 2012-2016 гг.), Главном военно-морском клиническом госпитале Балтийского флота (2014-2016 г.), у которых при проведении ЭПСТ возникла ретродуоденальная перфорация.

Критерием включения в исследование являлась ретродуоденальная перфорация при проведении ЭПСТ, критерием исключения из исследования – использование последовательно в пределах одной эндобилиарной интервенции нескольких способов достижения селективной канюляции. У данных пациентов исследовались механизм возникновения РДП (при пробных канюляциях после проведения предрассечения, при диатермокоагуляции торцевым папиллотомом или при проведении ЭПСТ по канюляционному варианту, с использованием нитиноловых проводников и без них), а также сроки клинической манифестации у пациентов с нераспознанной во время выполнения ЭПСТ ретродуоденальной перфорации.

Далее все пациенты были разделены на 2 клинические когорты:

когорта 1 – пациенты (5 наблюдений) с отсроченной клинической манифестацией*, 3-м из которых выполнялись лапаротомия, мобилизация ДПК, ушивание дефекта, выключение ДПК, дренирование (внутрипросветными эндоскопическими способами производить герметизацию дефекта ДПК на фоне состоявшегося инфицирования брюшинной клетчатки не имело смысла);

когорта 2 – пациенты с выявленной при проведении ЭПСТ ретродуоденальной перфорацией по введению контраста (рис. 2), которым выполнялись лапаротомия**, мобилизация ДПК, ушивание дефекта, выключение ДПК, дренирование брюшинного пространства (группа 1, включала 3 наблюдения); эндоскопическим введением в перфорацию клея «Сульфакрилат» (1-1,5 мл) и активной аспирацией дуоденального содержимого через зонд (группа 2, включала 8 наблюдений) и (группа 3, включала 7 наблюдений) введением в перфорацию клея «Сульфакрилат» (1-1,5 мл), лигирования перфорации и активной аспирацией дуоденального содержимого через назодуоденальный зонд.

Пациенты обеих когорт сравнивались по способам достижения селективной канюляции:

без проведения предрассечения и без использования проводников;

без проведения предрассечения и с использованием проводников с гидрофильным покрытием;

с проведением предрассечения и без использования проводников;

с проведением предрассечения и с использованием проводников с гидрофильным покрытием.

Ввиду недостаточности групп № 2 и 3 для определения статистической достоверности (таблица 1) профилактического значения лигирования перфорации её техника моделировалась на кошках беспородных (когорта 3 - экспериментальная), по 15 наблюдений в каждой группе (группы № 4 и № 5).

Всем кошкам выполнялась лапаротомия, поперечная дуоденотомия, забрюшинная перфорация ДПК иглой с последующим введением через иглу 0,1 мл клея «Сульфакрилат», но в группе исследования (№ 4) перфорация закрывалась путём лигирования, в группе контроля (№ 5) – нет. Активная аспирация осуществлялась через установленный интраоперационно назодуоденальный зонд. Все подопытные животные в послеоперационном периоде получали Ceftriaxone по 100 mg 2 раза в сутки внутримышечно.

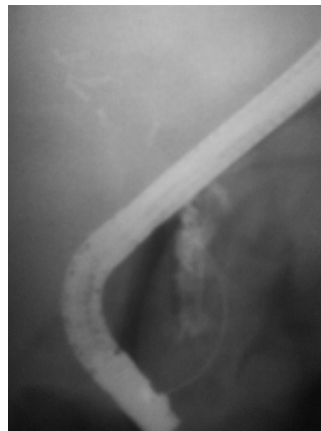


Рис. 2. Определяется ретродуоденальная перфорация по введению в брюшинное пространство контрастного препарата с формированием тени с размытыми границами неправильной формы. Параметром сравнения являлась частота развития флегмоны брюшинного пространства в группах № 1, № 2 и № 3, а также в группах № 4 и № 5.

Кроме исследования профилактического значения лигирования РДП изучались типичные сроки клинической манифестации и ведущая симптоматика, а также зависимость формы клинических проявлений РДП от различных способов достижения селективной канюляции.

ЭПСТ проводилась дуоденоскопами фирм «Olympus» и «Pentax» с папиллотомы типа Демлинга фирмы «Olympus». Использовались коагулятор «Olympus» модели UES-10, электрохирургическая система ERBE VIO 300 D и торцевые папиллотомы фирмы «Olympus», предрассечение

проводилось в смешанном режиме короткими (2-3 секунды) экспозициями. Для лигирования РДП использовалась конструкция для эндобилиарного стентирования (рис. 3), на внутренний катетер которой одевалась латексная лигатура диаметром 0,4 мм в растянутом виде.

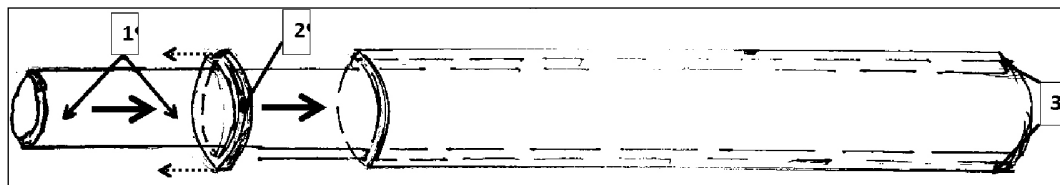


Рис. 3. На рисунке изображена конструкция для эндобилиарного стентирования, на внутренний катетер (1) которого одета латексная шайба (2), сталкиваемая (векторы пунктиром) на ткани, окружающие перфорацию, при их присасывании к дистальному концу внутреннего катетера за счёт вакуума, создаваемого шприцом Жане, при погружении внутреннего катетера (красные векторы) во внешний.

После введения в брюшинную клетчатку в области перфорации клея «Сульфакриллат» (1-1,5 мл) с помощью шприца Жане создавалось резкое разрежение в просвете внутреннего катетера, создающее присасывающий эффект, затем внутренний катетер выводился из наружного, притягивая за собой стенку ДПК и, таким образом, наружный катетер сталкивал лигатуру с внутреннего катетера на закрытую перфорацию (рис. 4).

После введения в брюшинную клетчатку в области перфорации клея «Сульфакриллат» (1-1,5 мл) с помощью шприца Жане создавалось резкое разрежение в просвете внутреннего катетера, создающее присасывающий эффект, затем внутренний катетер выводился из наружного, притягивая за собой стенку ДПК и, таким образом, наружный катетер сталкивал лигатуру с внутреннего катетера на закрытую перфорацию (рис. 4).

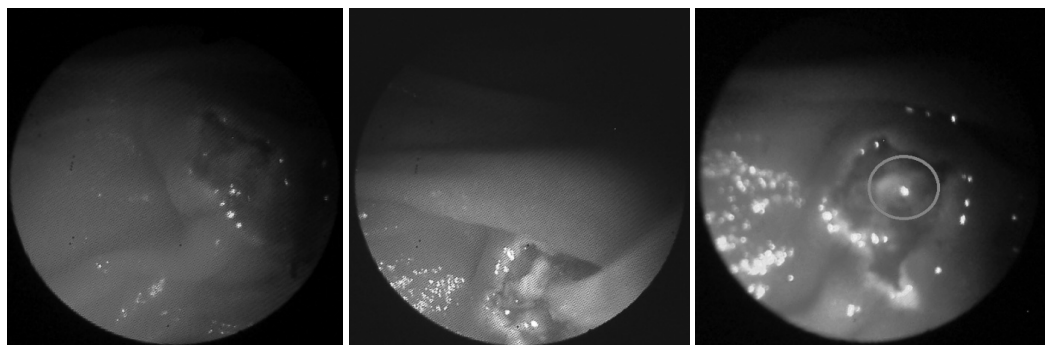


Рис. 4. На эндифото слева определяется состояние БДС после предрассечения, на эндифото посередине – перфорация при пробной канюляции, на эндифото справа – состояние после лигирования перфорации (обведено синим овалом, саму лигатуру ввиду её тонкости недостаточного разрешения фибродуоденоскопа не видно)

Статистический анализ проводился с использованием непараметрических критериев, различие стандартизованных процентных показателей определялись по критерию углового преобразования Фишера.

Результаты и обсуждение

При исследовании эффективности лигирования РДП как способа профилактики флегмоны брюшинного пространства в клинике (таб. 1) и эксперименте (таб. 2) выявлено, что её использование снижает вероятность развития флегмоны на 13,3%.

При исследовании зависимости клинических проявлений РДП от способа проведения ЭПСТ (таблица 3) выявлено, что отсроченная клиническая манифестация, которая и служит показанием к открытому оперативному лечению, характерна для ЭПСТ по канюляционному варианту, что

и соответствует предварительным выводам а ргогi в связи с более глубокой (в дне «кар-манов» ампулы БДС) локализацией перфорационного отверстия и его частичной тампонадой тканью фатерова сосочка. Также очевидно, что проводники с гидрофильным покрытием не обеспечивают 100%-й способностью предупреждать РДП.

При исследовании клинических манифестаций РДП выявлено проявление в форме дуоденального брюшинного свища, симулировавшего паранефрит через 2 месяца после проведения ЭПСТ (таблица 3).

При исследовании хронологии клинической манифестации РДП выявлено, что наиболее вероятное время манифестации составляет 4 часа после окончания ЭПСТ (таблица 4).

Таблица 1

Частота развития флегмоны забрюшинного пространства у пациентов с РДП с различными вариантами её профилактики

Клинические и экспериментальные группы исследования и сравнения, N = 53	Частота развития флегмоны забрюшинного пространства у пациентов с РДП	
	абс	%
Когорта 1, n=5*	2	40,0 (66,7)**
Группа 1 когорты 2, n=3	2	66,7
Группа 2 когорты 2, n=8	1	12,5
Группа 3 когорты 2, n=7	-	-

*В одном наблюдении когорты 1 отмечался бессимптомный пневмомедиастинум, случайно выявленный через сутки после ЭПСТ при проведении флюорографии, в одном наблюдении РДП проявила себя дуоденальным свищом забрюшинного пространства, осложнившегося паранефритом; этим пациентам оперативные мероприятия по профилактики флегмоны забрюшинного пространства не проводились.

** По отношению к пациентам с выполненной лапаротомией частота развития флегмоны составляет 66,7%

Таблица 2

Частота развития флегмоны забрюшинного пространства в экспериментальной группе при РДП с различными вариантами её профилактики

Клинические и экспериментальные группы исследования и сравнения, N = 53	Частота развития флегмоны забрюшинного пространства у пациентов с РДП	
	абс	%
Группа 4 когорты 3, n=15	-	-
Группа 5 когорты 3, n=15	2	13,3

Таблица 3

Симптоматическое разнообразие РДП при ЭПСТ при различных способах достижения селективной канюляции общего желчного протока

Варианты клинической и рентгенологической манифестации, N = 23*	Способы достижения селективной канюляции							
	Канюляционная ЭПСТ без использования проводников		Канюляционная ЭПСТ с использованием проводников		Предрасщепление без использования про-водников		Предрасщепление с использованием про-водников	
	абс	%	абс	%	абс	%	абс	%
Подкожная эмфизема, появляющаяся непосредственно при ЭПСТ или в течение 3 часов после неё	-	-	-	-	1	4,3	1	4,3
Введение рентгенконтрастного препарата в забрюшинную клетчатку	1	4,3	-	-	16	69,6	1	4,3
Подкожная эмфизема, появляющаяся через 3 часа и более после ЭПСТ	-	-	-	-	-	-	1	4,3
Острая кишечная (динамическая) непроходимость	2	8,6	-	-	-	-	-	-
Пневмомедиастинум	1	4,3	-	-	-	-	-	-
Дуоденальный свищ забрюшинного пространства	-	-	1	4,3	-	-	-	-
Пневморетроперитонеум	-	-	1	4,3	-	-	-	-

*Количество симптоматических вариантов в столбцах (26) превышает сумму наблюдений в связи с тем, что у двух пациентов с забрюшинным введением контраста появилась подкожная эмфизема, а в одном – устойчивый парез кишечника, что послужило основанием к открытому хирургическому лечению.

Хронология клинической манифестации РДП

Варианты клинической манифестации, N = 7	Хронометрия (часы)										
	1	2	3	4	5	6	7	8	9	10	После 11
Подкожная эмфизема	1	1	-	1	-	-	-	-	-	-	-
Острая кишечная (динамическая) непроходимость	-	-	-	2	-	-	-	-	-	-	-
Пневмомедиастинум	-	-	-	-	-	-	-	-	-	-	1
Дуоденальный свищ забрюшинного пространства	-	-	-	-	-	-	-	-	-	-	1

Вывод

Проводники с гидрофильным покрытием не обладают 100%-й способностью предупреждать РДП. Лигирование ретродуоденальной перфорации непосредственно при её возникновении как дополнение к введению антибактериальных клеевых композиций и активной аспирации дуоденального содержимого через назодуоденальный дренаж позволяет снизить вероятность развития брюшинной флегмоны на 13,3%. Пик клинической манифестации РДП приходит на 4 часа после её возникновения.

Список литературы

1. Брискин Б.Р. Ретродуоденальные перфорации при эндоскопическом рассечении большого сосочка двенадцатиперстной кишки / Б.С. Брискин, П.В. Эктгов, А.Г. Карцев и др. // Эндоскопическая хирургия. – 2003. – № 1. – С. 28-30.
2. Юрченко В.В. К вопросу о «трудных канюляциях» фатерова сосочка // Эндоскопическая хирургия. – 2016. – № 3. – С. 17-21.
3. Dunham F., Bourgeois N., Gelin M. et al. Retroperitoneal perforations following endoscopic sphincterotomy: clinical course and management. *Endoscopy*. – 1982. – 14:92-96.
4. Stapfer M., Selby R.R., Stain S.C., Katkhouda N., Parekh D., Jabbour N., Garry D.: Management of duodenal perforation after ERCP and sphincterotomy. *Annals of Surgery*. – 2000. – 232 (2): 191-198.
5. Gya D., Sali A., Angus D.: Subcutaneous emphysema and pneumothorax following endoscopic sphincterotomy. *Aust N Z J Surg*. – 1989. – 59: 900-2.
6. Song S.Y., Lee K.S., Na K.J., Ahn B.H.: Tension pneumothorax after endoscopic retrograde pancreatocholangiogram. *J Korean Med Sci*. – 2009. – 24(1): 173-5.
7. Ciaccia D., Branch M.S., Baillie J. Pneumomediastinum after Endoscopic Sphincterotomy. *The American Journal of Gastroenterology*, 90. – 475-477.
8. Solomon M., Schlachterman A., Morgenstern R. Iatrogenic duodenal perforation treated with endoscopic placement of metallic clips: a case report. *Case Rep. Med*. – 2012. – № 12. – P.12...
9. Baron T.H., Gostout C.J., Herman L. Hemoclip repair of a sphincterotomy induced duodenal perforation. *Gastrointest Endosc*. – 2000. – 52(4). – P. 566-68.
10. Mutignani M., Iacopini F., Dokas S., Larghi A., Familiari P., Tringoli A. et al. Successful endoscopic closure of a lateral duodenal wall perforation at ERCP with fibrin glue. *Gastrointest Endosc*. – 2006. – 63(4). – P. 725-27.