АКУШЕРСТВО И ГИНЕКОЛОГИЯ (14.01.01)

УДК 618.11-006-07-089:618.179 DOI: 10.17816/2072-2354.2018.18.3.51-56

ОСОБЕННОСТИ ОРГАНОСОХРАННОГО ХИРУРГИЧЕСКОГО ЛЕЧЕНИЯ И МОРФОЛОГИЧЕСКОГО СТРОЕНИЯ ОПУХОЛЕЙ И ОПУХОЛЕВИДНЫХ ОБРАЗОВАНИЙ ЯИЧНИКОВ У ЖЕНЩИН РЕПРОДУКТИВНОГО ВОЗРАСТА

А.А. Демура[1], Н.В. Спиридонова[2]

[1] ГБУЗ «Самарский областной клинический онкологический диспансер»;
[2] ФГБОУ ВО «Самарский государственный медицинский университет» Минздрава России

Для цитирования: Демура А.А., Спиридонова Н.В. Особенности органосохранного хирургического лечения и морфологического строения опухолей и опухолевидных образований яичников у женщин репродуктивного возраста // Аспирантский вестник Поволжья. – 2018. – № 5–6. – С. 51–56. doi: 10.17816/2072-2354.2018.18.3.51-56

Поступила в редакцию: 22.07.2018 Принята к печати: 09.09.2018

▪ Статья посвящена современным представлениям нозологического процесса в яичниках у женщин репродуктивного возраста, что является особенно важным в современной гинекологии. Проведено сплошное проспективное исследование 168 пациенток репродуктивного возраста (18–39 лет) с опухолями и опухолевидными образованиями яичников по структуре: 101 (60,1 %) пациентка — с доброкачественными образованиями, 24 (14,3 %) пациентки — с пограничными опухолями и 43 (25,6 %) женщины — со злокачественными опухолями. По гистологическому исследованию встречались следующие типы опухолей: эпителиальные — 116 (69,05 %), герминоклеточные — 35 (20,8 %), опухоли стромы полового тяжа — 9 (5,36 %), опухолевидные образования — 8 (4,76 %). Органосохранный объем оперативного лечения удалось провести в 89 случаях (52,97 %), у пациенток с пограничными опухолями — в 16 случаях (9,5 %), у пациенток со злокачественными опухолями — в 8 случаях (4,76 %). После выполнения органосохраняющего лечения в 25 % при злокачественных опухолях и в 6,25 % при пограничных опухолях возник рецидив опухоли в течение 3–5 лет.

▪ **Ключевые слова:** опухоли яичников; пограничные опухоли; морфология; опухолевидные образования яичников; органосохранное лечение; репродуктивная функция.

FEATURES OF ORGAN PRESERVATION SURGICAL TREATMENT AND MORPHOLOGICAL STRUCTURE OF TUMORS AND OVARIAN TUMORS IN WOMEN OF REPRODUCTIVE AGE

A.A. Demura[1], N.V. Spiridonova[2]

[1] Samara Regional Clinical Oncologic Dispensary;
[2] Samara State Medical University

For citation: Demura AA, Spiridonova NV. Features of organ preservation surgical treatment and morphological structure of tumors and ovarian tumors in women of reproductive age. *Aspirantskiy Vestnik Povolzhiya.* 2018;(5-6):51-56. doi: 10.17816/2072-2354.2018.18.3.51-56

Received: 22.07.2018 Accepted: 09.09.2018

▪ The article is devoted to the topical concepts of the nosological process in the ovaries of women of reproductive age. A prospective study of 168 patients of reproductive age (18–39 years) with tumors and ovarian tumors was conducted. The study included 101 patients (60.1%) with benign tumors, 24 patients (14.3%) with borderline tumors and 43 women (25.6%) with malignant tumors. Histological investigation revealed the following types of tumors: epithelial ones in 116 (69.05%), germ-cell tumours in 35 (20.8%), tumors of genital cord in 9 (5.36%), tumour-like masses in 8 patients (4.76%). Organ-preserving volume of surgical treatment was carried out in 89 cases (52.97%),

in patients with borderline tumors in 16 cases (9.5%), in patients with malignant tumors in 8 cases (4.76%). After organ preservation treatment recurrent tumours within 3–5 years were revealed in 25% of patients with malignant tumors and 6.25% with borderline tumors.

▪ **Keywords:** ovarian cancer; borderline tumor; morphological features; tumor masses in the ovaries; conservative treatment; fertility.

Введение

Частота встречаемости опухолей яичников и опухолевидных образований яичников среди женщин репродуктивного возраста в популяции составляет до 7,8 % [3]. Проблеме опухолей яичников придается немаловажное значение в современной гинекологии. В настоящее время по классификации ВОЗ от 2013 г. опухоли яичников подразделяются на злокачественные, пограничные и доброкачественные. Рекомендовано относить пограничные опухоли в категорию карцином низкой степени злокачественности, используя двойное обозначение «пограничная/атипичная пролиферативная» [11]. Особое место занимают пограничные опухоли яичников, характеризующиеся интракистозным ростом сосочковых структур, отсутствием инвазии стромы яичника и благоприятным клиническим течением [3].

В большинстве случаев данные новообразования выявляются у женщин репродуктивного возраста (18–40 лет), что представляет не только медицинскую проблему, но и проблему социального значения [7]. Так, в структуре непрофильного гинекологического стационара частота выявленного рака яичников составляет 1–3 %, в структуре онкологических стационаров она приближается к 95–100 % [3]. Основные причины позднего выявления пограничного процесса в яичниках кроются в бессимптомном течении заболевания на ранних его стадиях, отсутствии полноценных диагностических алгоритмов, низкой эффективности терапии и особенностях этиопатогенеза опухолей данного органа [1]. Основными жалобами, предъявляемыми на первичном приеме, могут быть боли внизу живота, увеличение живота в объеме, нарушение овариально-менструального цикла и отсутствие самостоятельной беременности в анамнезе. Основными причинами поздней диагностики являются: длительное наблюдение за пациентками с небольшими кистами яичников, длительное безуспешное противовоспалительное лечение при увеличении придатков матки, а также наблюдение за больными с предполагаемым диагнозом «миома матки», с опухолями в малом тазу неясной локализации [16].

Всем пациенткам на дооперационном этапе проводится тщательное клинико-лабораторное обследование, определение уровней онкомаркеров, ультразвуковое исследование органов малого таза с допплерометрией. Пациенткам репродуктивного возраста, планирующим в дальнейшем беременность, рекомендовано также проводить оценку овариального резерва [7]. Учитывая невозможность точной дооперационной диагностики, пациентки могут проходить лечение как в отделении онкогинекологии, так и в гинекологических отделениях общего профиля с обязательной интраоперационной морфологической верификацией.

В определении характера объемного новообразования в яичниках хирургическое лечение является заключительным и важнейшим этапом, на котором клинический врач должен своевременно и адекватно подойти к объему хирургического вмешательства. Многокомпонентное строение гонад и сочетание структур самых разных функциональных направлений обуславливают широчайший спектр гистологических форм новообразований этого органа. Если принять во внимание еще и переходные формы, а также опухоли, в которых сочетаются два и более гистотипа, то количество вариантов опухолей яичников возрастает в геометрической прогрессии [5]. Также нельзя оставить без внимания теорию «о первичном повреждении эпителия маточных труб и как следствие инвагинации в инклюзионные кисты». Установлено, что первичные неинвазивные и инвазивные карциномы обнаруживаются в маточной трубе чаще, чем в яичнике [9].

Следовательно, очень важно оценить макроскопическую структуру образования, чтобы выявить признаки, указывающие клиническому врачу на присутствие неопластического процесса в образовании яичников. Макроскопически пограничные опухоли могут иметь характер кистозного образования или представлять собой опухоли с наличием солидного компонента с прорастанием капсулы или без, с неровными бугристыми контурами, нередко больших размеров и в спайках с близлежащими органами при наличии разрыва капсулы. Визуально зачастую можно найти папиллярные разрастания по поверхности капсулы, напоминающие цветную капусту. Данный аспект является важным для оценки

визуализируемой картины, и его недооценка может привести к последующей неправильной тактике лечения.

К сожалению, не все пациентки при выявлении подозрения на опухолевый процесс настроены на радикальное лечение. Особенно радикализм хирургического лечения может быть утерян при экстренном вмешательстве. Хирурги стараются идти навстречу пожеланиям молодых женщин, в результате при интраоперационной недооценке опухолевой природы в образованиях яичников мы можем получить ряд тактических ошибок, что влечет за собой несвоевременно начатое лечение. Строгий индивидуальный подход и тщательное интраоперационное исследование коллатерального яичника, лимфоузлов малого таза, цитологическое и гистологическое исследование материала с брюшины, а также точное интраоперационное исследование гистологической дифференцировки опухоли могут максимально сократить несвоевременность адекватного объема хирургического вмешательства.

Цель исследования — рассмотреть и сопоставить особенности органосохранного хирургического лечения и морфологического строения опухолей и опухолевидных образований яичников у женщин репродуктивного возраста.

Материалы и методы

В исследование, проведенное на базе Самарского областного онкологического диспансера за 2012–2015 гг., были включены 168 пациенток репродуктивного возраста (18–39 лет) с опухолями и опухолевидными образованиями яичников с подозрением на онкопатологию. При дооперационном обследовании подозрение на малигнизацию процесса эхографически выявлено у 75 (46,3 %) пациенток, повышение опухолевых маркеров — у 37 (22,8 %) женщин.

Статистическая обработка полученных результатов проводилась с помощью статистического пакета SPSS21 (номер лицензии 20130626-3) и Microsoft Excel.

Лапаротомия произведена 115 (69 %) пациенткам, лапароскопия — 53 (31 %). После проведения интраоперационной гистологической диагностики пациенткам с доброкачественными опухолями яичников произвели следующий объем хирургического лечения: цистэктомия — 52 (51,5 %) пациенткам, аднексэктомия — 31 (30,7 %), аднексэктомия и резекция коллатерального яичника — 6 (5,9 %) женщинам, экстирпация матки с придатками — 12 (11,9 %). Пациенткам с пограничными опухолями яичников произвели:

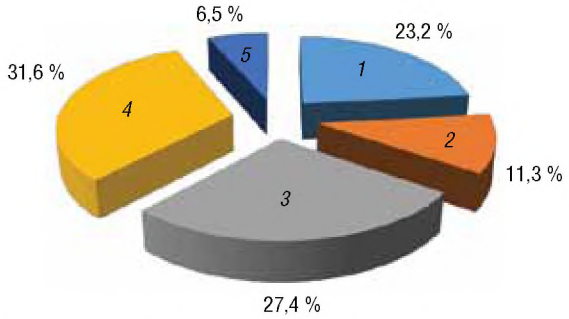

Рис. 1. Объем хирургического лечения: *1* — аднексэктомия; *2* — аднексэктомия и резекция коллатерального яичника; *3* — экстирпация матки с придатками, резекция большого сальника и биопсия брюшины; *4* — цистэктомия; *5* — ампутация матки с придатками, резекция большого сальника и биопсия брюшины

Fig. 1. The volume of surgical treatment: *1* — adnexectomy; *2* — adnexectomy and resection of collateral ovary; *3* — extirpation of the uterus with appendages, resection of the greater omentum and peritoneal biopsy; *4* — cystectomy; *5* — cystectomy amputation of the uterus with appendages, resection of the greater omentum, and biopsy of the peritoneum

аднексэктомию — 6 (25 %), аднексэктомию и резекцию коллатерального яичника — 10 (41,7 %), экстирпацию матки с придатками, резекцию большого сальника и биопсию брюшины — 8 (33,3 %) женщинам. В группе пациенток со злокачественными опухолями: аднексэктомию и резекцию коллатерального яичника — 8 (18,6 %) женщинам; ампутацию матки с придатками — 2 (4,65 %); ампутацию матки с придатками, резекцию большого сальника и биопсию брюшины — 6 (13,95 %); экстирпацию матки с придатками — 1 (2,3 %), экстирпацию матки с придатками, резекцию большого сальника и биопсию брюшины — 26 (60,5 %) пациенткам. Общий объем выполненных хирургических вмешательств представлен на рис. 1.

Результаты и их обсуждение

К настоящему времени накоплен большой научный и клинический материал по ведению пациенток с пограничными и злокачественными опухолями яичников, однако, несмотря на это, выживаемость при данной патологии недостаточно высока [5]. Вместе с тем увеличение числа молодых пациенток, излечившихся от основного заболевания, является большим стимулом для развития технологий, целью которых является сохранение фертильности [4, 15].

При оценке результатов хирургического лечения, полученных в ходе анализа нашей

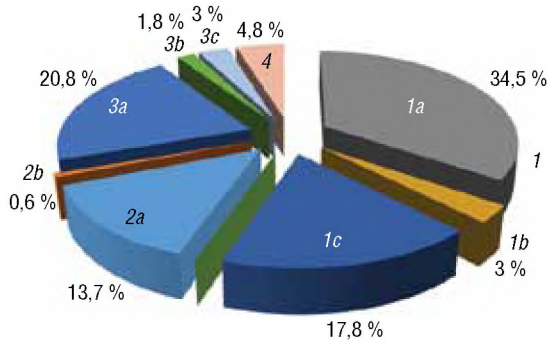

Рис. 2. Характер опухолевого процесса согласно морфологической классификации ВОЗ от 2013 г.: *1* — доброкачественные: *1a* — эпителиальные, *1b* — опухоли стромы полового тяжа, *1c* — герминоклеточные; *2* — пограничные: *2a* — эпителиальные, *2b* — опухоли стромы полового тяжа, *2c* — герминоклеточные; *3* — злокачественные: *3a* — эпителиальные, *3b* — опухоли стромы полового тяжа, *3c* — герминоклеточные; *4* — опухолевидные образования

Fig. 2. The nature of the tumor process according to WHO morphological classification of 2013: *1* — benign, *1a* — epithelial, *1b* — tumors of the stroma of genital cord, *1c* — germ-cell; *2* — borderline, *2a* — epithelial, *2b* — tumors of the stroma of genital cord, *2c* — germ cell; *3* — malignant: *3a* — epithelial, *3b* — tumors of the stroma of genital cord, *3c* — germ-cell; *4* — tumor-like masses

работы, согласно морфологической классификации ВОЗ от 2013 г., были получены следующие данные: 101 (60,1 %) пациентка с доброкачественными образованиями, 24 (14,3 %) пациентки с пограничными опухолями и 43 (25,6 %) женщины со злокачественными опухолями (рис. 2). По гистологическому исследованию встречались следующие типы опухолей: *эпителиальные* — 116 (69 %), из них 20,8 % — злокачественные, 13,7 % — пограничные, 34,5 % — доброкачественные; *опухоли стромы полового тяжа* — 9 (5,4 %), из них 1,8 % — злокачественные, 0,6 % — пограничные, 3 % — доброкачественные; *герминоклеточные* — 35 (20,8 %), из них 3 % — злокачественные и 17,8 % — доброкачественные. Опухолевидные образования, выявленные у 8 пациенток, составили 4,8 % от доброкачественных образований.

Большинство авторов считает, что основным методом лечения больных репродуктивного возраста с доброкачественными опухолями яичников является лапароскопическая энуклеация образования с максимальным сохранением неизмененной ткани яичника, с последующей оценкой овариального резерва с помощью лабораторных и инструментальных методов исследований [6, 8, 12–14]. Однако по результатам нашей работы мы видим низкий процент применения лапароскопического доступа на практике, что, возможно, обусловлено преимуществами лапаротомии, а именно в первую очередь возможностью произвести тщательную ревизию органов брюшной полости и забрюшинного пространства, что способствует морфологической верификации диагноза и уточнению степени дифференцировки опухоли и является главным аспектом для полного объема оперативного лечения.

В результате проведенного хирургического лечения у пациенток с доброкачественными опухолями органосохранный объем оперативного лечения удалось провести в 89 случаях (52,97 %), у пациенток с пограничными опухолями — в 16 случаях (9,5 %), у пациенток со злокачественными опухолями — в 8 случаях (4,76 %).

На сегодняшний день в работах современных авторов мы также встречаем понимание того, что для достижения существенного прогресса в лечении неопластического процесса в яичниках необходимо качественно продвинуться в направлении снижения уровня его рецидивов и метастазов, возникающих после проведенного начального хирургического лечения [2]. Ряд авторов рекомендует в группе женщин репродуктивного возраста с пограничными опухолями яичников органосохраняющее лечение, учитывая более благоприятное течение 1а стадии данного процесса, с последующим тщательным наблюдением у онколога [10].

При оценке контрольного дообследования в 2018 г. рецидив у пациенток с пограничными и злокачественными опухолями, прооперированных с целью сохранения репродуктивной функции, случился у 2 пациенток со злокачественными опухолями и у 1 пациентки — с пограничной.

Выводы

В заключение можно сделать вывод, что у женщин репродуктивного возраста по морфологической структуре лидируют эпителиальные (серозные и эндометриоидные) и герминогеноклеточные опухоли. У 39,9 % пациенток, несмотря на молодой возраст (18–39 лет), выявлены пограничные и злокачественные опухоли. По морфологической структуре среди злокачественных опухолей наиболее часто встречались серозные, эндометриоидные и герминогеноклеточные; среди пограничных — серозные, эндометриоидные и муцинозные опухоли. В группе пациенток с пограничными и злокачественными опухо-

лями яичников органосохранный объем лечения, при тщательном соблюдении адекватного хирургического стадирования, возможен с хорошим прогнозом, однако после выполнения органосохраняющего лечения в 25 % случаев при злокачественных опухолях и в 6,25 % — при пограничных опухолях возник рецидив в течение 3–5 лет.

Особенностью хирургического лечения в группах пациенток репродуктивного возраста со злокачественными и пограничными опухолями яичников при соблюдении органосохранного объема хирургического вмешательства является благоприятное течение данного заболевания на начальных стадиях. Своевременно выполненное органосохранное хирургическое лечение у пациенток репродуктивного возраста позволяет нам сохранить и реализовать репродуктивную функцию у женщин фертильного возраста.

Конфликт интересов отсутствует.

Список литературы

1. Ашрафян Л.А., Бабаева Н.А., Антонова И.Б., и др. Ультразвуковые критерии ранней диагностики рака яичников // Опухоли женской репродуктивной системы. 2015. – Т. 11. – № 1. – С. 53–60. [Ashrafyan LA, Babayeva NA, Antonova IB, et al. Ultrasound criteria of early diagnostics of ovarian carcinoma. *Opukholi zhenskoi reproduktivnoi sistemy*. 2015;11(1):53-60. (In Russ.)]
2. Ашрафян Л.А., Киселев В.И., Муйжнек Е.Л., и др. Систематические ошибки в лечебных подходах к раку яичников // Практическая онкология. – 2014. – Т. 15. – № 4. – С. 186–195. [Ashrafyan LA, Kiselyov VI, Muyzhnek EL, et al. Sistematicheskie oshibki v lechebnykh podkhodakh k raku yaichnikov. *Practical Oncology*. 2014;15(4):186-195. (In Russ.)]
3. Гаспаров А.С., Жорданиа К.И., Паяниди Ю.Г., Дубинская Е.Д. Онкогинекологические аспекты кистозных образований яичников // Вестник Российской академии медицинских наук. – 2013. – Т. 68. – № 8. – С. 9–13. [Gasparov AS, Zhordania KI, Payanidi YG, Dubinskaya ED. Oncogynecological Aspects of Adnexal Masses. *Annals of the Russian Academy of Medical Sciences*. 2013;68(8):9-13. (In Russ.)]
4. Быстрова О.В., Калугина А.С., Цыбатова Е.В., и др. Способы восстановления фертильности у онкологических больных // Практическая онкология. – 2009. – Т. 10. – № 4. – С. 245–253. [Bystrova OV, Kalugina AS, Zybatova EV, et al. Sposoby vosstanovleniya fertil'nosti u onkologicheskikh bol'nykh. *Practical Oncology*. 2010;10(4):245-253. (In Russ.)]
5. Жорданиа К.И. Некоторые аспекты хирургического лечения рака яичников // Практическая онкология. – 2000. № 4. С. 19–22. [Zhordania KI. Nekotorye aspekty khirurgicheskogo lecheniya raka yaichnikov. *Practical Onkology*. 2000;(4):19-22. (In Russ.)]
6. Кулаков В.И., Гатаулина Р.Г., Сухих Г.Т. Изменения репродуктивной системы и их коррекция у женщин с доброкачественными опухолями и опухолевидными образованиями яичников. – М.: Триада-Х, 2005. [Kulakov VI, Gataullina RG, Sukhikh GT. Izmeneniya reproduktivnoy sistemy i ikh korrektsiya u zhenshchin s dobrokachestvennymi opukholyami i opukholevidnymi obrazovaniyami yaichnikov. Moscow: Triada-X; 2005. (In Russ.)]
7. Линева О.И., Шляпников М.Е., Спиридонова Н.В. Пути решения научных аспектов проблемы охраны репродуктивного здоровья семьи в регионе // Самарский медицинский журнал. – 2008. – Т. 4–5. – № 15. – С. 55. [Lineva OI, Shlyapnikov ME, Spiridonova NV. Puti resheniya nauchnyih aspektov problemyi ohranyi reproduktivnogo zdorovya semi v regione. *Samarskiy meditsinskiy zhurnal*. 2008;4-5(15):55. (In Russ.)]
8. Манухин И.Б., Кушлинский Н.Е., Высоцкий М.М., и др. Роль молекулярно-биологических факторов в патогенезе опухолей яичников и выборе объема хирургического вмешательства // Вопросы гинекологии, акушерства и перинатологии. – 2006. – Т. 5. – № 3. – С. 27–32. [Manukhin IB, Kushlinskiy NE, Vysotskiy MM, et al. Role of molecular and biological factors in pathogenesis of ovarian tumors and choice of the scope of surgical intervention. *Problems of gynecology, obstetrics, and perinatology*. 2006;5(3):27-32. (In Russ.)]
9. Нейштадт Э.Л., Ожиганова И.Н. Опухоли яичника. – СПб.: Фолиант, 2017. [Neyshtadt EL, Ozhiganova IN. Tumors of the ovary. Saint Petersburg: Foliant; 2017. (In Russ.)]
10. Новикова Е.Г., Ронина Е.А., Чулкова О.В. Концепция органосохраняющего лечения в онкогинекологии // Практическая онкогинекология. – 2009. – Т. 9. – № 2. – С. 86–92. [Novikova EG, Ronina EA, Chulkova OV. Kontseptsiya organosokhranyayushchego lecheniya v onkoginekologii. *Prakticheskaya onkoginekologiya*. 2009;9(2):86-92. (In Russ.)]
11. Ожиганова И.Н. Морфология рака яичников в классификации ВОЗ 2013 года // Практическая онкология. – 2014. – Т. 15. – № 4. – С. 143–152. [Ozhiganova IN. Morfologiya raka yaichnikov v klassifikatsii VOZ 2013 goda. *Practical Oncology*. 2014;15(4):143-152. (In Russ.)]
12. Радзинский В.Е., Духин А.О. Реабилитация репродуктивной функции после хирургического лечения доброкачественных образований яичников // Трудный пациент. – 2006. – Т. 4. – № 2. – С. 10–12. [Radzinsky VE, Dukhin AO. Reabilitatsiya reproduktivnoy funktsii posle khirurgicheskogo lecheniya dobrokachestvennykh obrazovaniy yaichnikov. *Trudnyy patsient*. 2006;4(2):10-12. (In Russ.)]
13. Canis M, Rabischong B, Houlle C, et al. Laparoscopic management of adnexal masses: a gold standard?

Curr Opin Obstet Gynecol. 2002;14(4):423-428. doi: 10.1097/00001703-200208000-00010.
14. Chapron C, Fauconnier A, Goffinet F, et al. Laparoscopic surgery is not inherently dangerous for patients presenting with benign gynaecologic pathology. Results of a meta-analysis. *Hum Reprod.* 2002;17(5):1334-1342. doi: 10.1093/humrep/17.5.1334.
15. Lee SJ, Schover LR, Partridge AH, et al. American Society of Clinical Oncology recommendations on fertility preservation in cancer patients. *J Clin Oncol.* 2006;24(18):2917-2931. doi: 10.1200/JCO.2006.06.5888.
16. Cancer of the Ovary. Ed. by R. Rodney. Cambridge: Cambridge University Press; 2007.

Информация об авторах

Алина Андреевна Демура — врач онколог-гинеколог консультативного отделения № 1 Самарского областного клинического онкологического диспансера, соискатель кафедры акушерства и гинекологии ИПО.
E-mail: Lina 281@ya.ru.

Наталья Владимировна Спиридонова — доктор медицинских наук, профессор, заведующая кафедрой акушерства и гинекологии ИПО. E-mail: nvspiridonova@mail.ru.

Information about the authors

Alina A. Demura — Oncologist, Advisory Department No. 1 of Samara Regional Oncological Clinical Dispensary, Postgraduate of the Department of Obstetrics and Gynecology, Samara State Medical University.
E-mail: Lina 281@ya.ru.

Natal'ya V. Spiridonova — Doctor of Medicine, Professor, Head of the Department of Obstetrics and Gynecology of IPE, Samara State Medical University.
E-mail: nvspiridonova@mail.ru.