Оригинальное исследование | Original study article
DOI: https://doi.org/10.35693/AVP677345

This work is licensed under CC BY 4.0
©Authors, 2024

СРАВНИТЕЛЬНЫЙ АНАЛИЗ РЕЗУЛЬТАТОВ ИМПЛАНТАЦИИ МОНОФОКАЛЬНЫХ И EDOF ИОЛ У ПАЦИЕНТОВ С РЕФРАКЦИОННЫМИ ОПЕРАЦИЯМИ В АНАМНЕЗЕ

С.И. Анисимов[1, 2], М.В. Косаковская[2, 3], К.Б. Першин[4, 5], Н.Ф. Пашинова[4, 5], А.В. Трубилин[3, 5], Е.А. Крупина[3], А.Ю. Цыганков[4], Н.С. Анисимова[1, 2], Л.Л. Арутюнян[2, 6]

[1]ФГБОУ ВО «Российский университет медицины» Минздрава России (Москва, Российская Федерация)
[2]ООО Глазной центр «Восток – Прозрение» (Москва, Российская Федерация)
[3]АО «Группа компаний «МЕДСИ» (Москва, Российская Федерация)
[4]Офтальмологический центр «Эксимер» (Москва, Российская Федерация)
[5]Академия постдипломного образования ФГБУ ФНКЦ ФМБА России (Москва, Российская Федерация)
[6]ФГБОУ ДПО РМАНПО Минздрава России (Москва, Российская Федерация)

Для цитирования: Анисимов С.И., Косаковская М.В., Першин К.Б., Пашинова Н.Ф., Трубилин А.В., Крупина Е.А., Цыганков А.Ю., Анисимова Н.С., Арутюнян Л.Л. **Сравнительный анализ результатов имплантации монофокальных и EDOF ИОЛ у пациентов с рефракционными операциями в анамнезе.** *Аспирантский вестник Поволжья.* 2025;25(2):31-37.
DOI: https://doi.org/10.35693/AVP677345

Информация об авторах

Анисимов С.И. – д-р мед. наук, врач-офтальмолог; профессор кафедры глазных болезней. ORCID: 0000-0003-1922-4939
E-mail: xen3744@yandex.ru
**Косаковская Мария Владимировна* – врач-офтальмолог. ORCID: 0000-0002-3541-8891 E-mail: dr.marie_kos@mail.ru
Першин К.Б. – д-р мед. наук, профессор, врач-офтальмолог; профессор кафедры офтальмологии. ORCID: 0000-0003-3445-8899
Пашинова Н.Ф. – д-р мед. наук, главный врач; профессор кафедры офтальмологии. ORCID: 0000-0001-5973-0102
Трубилин А.В. – канд. мед. наук, врач-офтальмолог; доцент кафедры офтальмологии; главный офтальмолог.
ORCID: 0009-0003-5112-5321
Крупина Е.А. – канд. мед. наук, врач-офтальмолог, руководитель. ORCID: 0000-0002-0099-4549
Цыганков А.Ю. – канд. мед. наук, врач-офтальмолог, научный референт медицинского директора сети клиник.
ORCID: 0000-0001-9475-3545
Анисимова Н.С. – канд. мед. наук, врач-офтальмолог; ассистент кафедры глазных болезней. ORCID: 0000-0002-6105-1632
E-mail: mdnsanisimova@gmail.com
Арутюнян Л.Л. – д-р мед. наук, профессор кафедры офтальмологии; заведующая диагностическим отделением.
ORCID: 0000-0002-9356-6526
**Автор для переписки*

Список сокращений

ИОЛ – интраокулярная линза; РК – радиальная кератотомия; ФРК – фоторефракционная кератэктомия; LASIK – Laser-Assisted in Situ Keratomileusis; НКОЗ – некорригированная острота зрения; КОЗ – корригированная острота зрения; ВГД – внутриглазное давление; ОЗ – острота зрения.

Получено: 19.03.2025 Одобрено: 22.04.2025 Опубликовано: 12.05.2025

Аннотация

Цель – провести ретроспективный сравнительный анализ клинических результатов имплантации монофокальных и EDOF ИОЛ у пациентов с рефракционными операциями в анамнезе.

Материал и методы. В итоговый протокол исследования были включены данные 101 пациента (133 глаза). После проведения факоэмульсификации были имплантированы различные модели ИОЛ. Пациенты были разделены на две группы: первая группа – пациенты с имплантированными монофокальными ИОЛ, вторая группа – с имплантированными EDOF ИОЛ. В работе был произведен сравнительный анализ некорригированной и корригированной остроты зрения вдаль (НКОЗ и КОЗ), данных рефракции до проведения ФЭК и через месяц после оперативного лечения катаракты. У пациентов второй группы в послеоперационном периоде также оценивали НКОЗ и КОЗ на близком (30 см) и среднем расстоянии (45 см).

Результаты. Через месяц после операции: в первой группе НКОЗ вдаль после операции выросла до 0,60 (0,40; 0,90), а КОЗ составила 0,80 (0,60; 1,00), во второй группе НКОЗ после операции – 0,60 (0,50; 0,90), КОЗ – 0,80 (0,70; 1,00). На ближней дистанции (30 см) НКОЗ и КОЗ у пациентов во второй группе составила 0,54 ± 0,18 и 0,50 ± 0,17 соответственно. На средней дистанции (45 см) – 0,42 ± 0,17 и 0,50 ± 0,17 (45 см) соответственно.

Выводы. Имплантация EDOF ИОЛ обеспечивает высокие рефракционные результаты вдаль, сравнимые с результатами при имплантации монофокальных ИОЛ у пациентов с кераторефракционными операциями в анамнезе. EDOF ИОЛ обеспечивают приемлемые показатели остроты зрения на ближнем и среднем расстоянии. При этом НКОЗ близи на 30 см имеет более высокие показатели, чем на 45 см, за счет суммации превдоаккомодационного эффекта EDOF ИОЛ и оптически измененной роговой оболочки.

Ключевые слова: EDOF, монофокальные ИОЛ, рефракционные операции, хирургия катаракты.

Конфликт интересов: *не заявлен.*

COMPARATIVE ANALYSIS OF THE CLINICAL RESULTS OF IMPLANTATION OF MONOFOCAL IOLS AND EDOF IOLS IN PATIENTS WITH A HISTORY OF REFRACTIVE SURGERY

Sergei I. Anisimov[1, 2], Mariya V. Kosakovskaya[2, 3], Kirill B. Pershin[4, 5], Nadezhda F. Pashinova[4, 5], Aleksandr V. Trubilin[3, 5], Evgeniya A. Krupina[3], Aleksandr Yu. Tsygankov[4], Nataliya S. Anisimova[1, 2], Lyusine L. Arutyunyan[2, 6]

[1]Russian University of Medicine (Moscow, Russian Federation)
[2]Eye Center "Vostok – Prozrenie" LLC (Moscow, Russian Federation)
[3]Group of Companies "MEDSI" (Moscow, Russian Federation)
[4]Eye center "Eximer" (Moscow, Russian Federation)
[5]Academy of postgraduate education (Moscow, Russian Federation)
[6]Russian Medical Academy of Continuous Professional Education (Moscow, Russian Federation)

Citation: Anisimov SI, Kosakovskaya MV, Pershin KB, Pashinova NF, Trubilin AV, Krupina EA, Tsygankov AYu, Anisimova NS, Arutyunyan LL. **Comparative analysis of the clinical results of implantation of monofocal IOLs and EDOF IOLs in patients with a history of refractive surgery.** *Aspirantskiy vestnik Povolzhiya.* 2025;25(2):31-37. DOI: https://doi.org/10.35693/AVP677345

Information about authors

Sergei I. Anisimov – MD, Dr. Sci. (Medicine), Professor of the Department of Eye Diseases; scientific Director. ORCID: 0000-0003-1922-4939
E-mail: xen3744@yandex.ru
**Mariya V. Kosakovskaya* – MD, ophthalmologist. ORCID: 0000-0002-3541-8891 E-mail: dr.marie_kos@mail.ru
Kirill B. Pershin – MD, Dr. Sci. (Medicine), Professor, Professor of the Department of Ophthalmology. ORCID: 0000-0003-3445-8899
Nadezhda F. Pashinova – MD, Dr. Sci. (Medicine), Chief Physician, Professor of the Department of Ophthalmology.
ORCID: 0000-0001-5973-0102
Aleksandr V. Trubilin – MD, Cand. Sci. (Medicine), Associate Professor; chief ophthalmologist. ORCID: 0009-0003-5112-5321
Evgeniya A. Krupina – MD, Cand. Sci. (Medicine), ophthalmologist; Head. ORCID: 0000-0002-0099-4549
Aleksandr Yu. Tsygankov – MD, Cand. Sci. (Medicine), ophthalmologist, scientific advisor. ORCID: 0000-0001-9475-3545
Nataliya S. Anisimova – MD, Cand. Sci. (Medicine), assistant of the Department of Eye Diseases, Chief Physician. ORCID: 0000-0002-6105-1632
Lyusine L. Arutyunyan – MD, Dr. Sci. (Medicine), Professor of the Department of Eye Diseases; Head of the Diagnostics Department.
ORCID: 0000-0002-9356-6526
**Corresponding Author*

Received: 19.03.2025 Accepted: 22.04.2025 Published: 12.05.2025

Abstract

Aim – to carry out a retrospective comparative analysis of the clinical results of implantation of monofocal and EDOF IOLs in patients with a history of refractive surgery.

Material and methods. The final study protocol included data from 101 patients (133 eyes). After phacoemulsification, various IOL models were implanted. Patients were divided into 2 groups: Group 1, patients with implanted monofocal IOLs, Group 2, with implanted EDOF IOLs. The work included a comparative analysis of uncorrected and corrected distance visual acuity (UCVA and CDVA), refraction data before phacoemulsification and 1 month after cataract surgery. In patients of Group 2, UCVA and CDVA at near (30 cm) and medium (45 cm) distances were also assessed in the postoperative period.

Results. 1 month after surgery: in Group 1, the uncorrected visual acuity at a distance after surgery increased to 0.60 (0.40; 0.90), and the visual acuity was 0.80 (0.60; 1.00), in Group 2, the uncorrected visual acuity after surgery was 0.60 (0.50; 0.90), and the visual acuity was 0.80 (0.70; 1.00). At the near distance (30 cm), the uncorrected visual acuity and visual acuity in patients in Group 2 were 0.54 ± 0.18 and 0.50 ± 0.17, respectively. At the medium distance (45 cm), these values were 0.42 ± 0.17 and 0.50 ± 0.17 (45 cm), respectively.

Conclusions. EDOF IOL implantation provides high refractive results at the distance, comparable to the results of monofocal IOL implantation in patients with a history of keratorefractive surgeries. EDOF IOLs provide acceptable visual acuity at near and intermediate distances. At the same time, near uncorrected visual acuity at 30 cm has higher values than at 45 cm, due to the summation of the pseudoaccommodative effect of the EDOF IOL and the optically altered cornea.

Keywords: EDOF, monofocal IOLs, refractive surgery, cataract surgery.

Conflict of interests: *nothing to disclose.*

ВВЕДЕНИЕ

Рефракционная хирургия – это распространенное хирургическое вмешательство, которое ежедневно проводится во всем мире [1]. Независимо от типа рефракционной операции ее особенность заключается в изменении формы роговицы. С момента появления первого вида рефракционной операции – передней радиальной кератотомии (РК) – ситуация в мировой клинической практике кардинально изменилась благодаря внедрению лазерных технологий для коррекции аномалий рефракции [1]. В настоящее время кераторефракционная хирургия включает в себя три основных типа операций: эксимерлазерная абляция (лазерный кератомилез *in situ* (ЛАСИК)), фоторефракционная кератэктомия (ФРК) и фемтосекундная кератолентикулярная хирургия [1].

Многие пациенты, ранее перенесшие рефракционные операции, в особенности РК, ЛАСИК и ФРК, достигли пресбиопического возраста или имеют диагноз катаракты, и, чтобы они смогли вернуться к высоким показателям остроты зрения (ОЗ), им необходимо провести хирургию хрусталика с имплантацией интраокулярной линзы [2–4]. Поскольку целью проведения рефракционных операций

является независимость от очков, данная категория пациентов предъявляет такие же высокие требования к остроте зрения и после хирургии катаракты. Однако изменение формы роговицы затрудняет выбор имплантируемых ИОЛ и достижения рефракции цели в послеоперационном периоде [5–7].

К задачам хирургии хрусталика в настоящее время относится не только восстановление зрения, но и улучшение качества жизни пациента. Правильный выбор ИОЛ играет ключевую роль в достижении запланированных зрительных функций после хирургического вмешательства у пациентов с рефракционными операциями в анамнезе. На сегодняшний день в арсенале хирурга находится большое количество ИОЛ – монофокальные, торические и псевдоаккомодирующие, которые отличаются по дизайну и оптическим характеристикам [8–10]. Тем не менее большинство хирургов, сталкиваясь с выбором модели ИОЛ для пациентов с рефракционными операциями в анамнезе, предпочитают имплантировать монофокальные ИОЛ при коррекции афакии [11]. С одной стороны, это помогает повысить предсказуемость рефракции цели в послеоперационном периоде, а с другой стороны, выбор данных ИОЛ приводит к значительной зависимости пациентов от очков.

В последние годы стали доступны ИОЛ с такими оптическими характеристиками, которые позволяют достигать увеличенной глубины фокуса – EDOF (в переводе с англ. extended depth of focus – «расширенная глубина фокуса»). Одним из механизмов действия EDOF ИОЛ является увеличение глубины фокуса на относительно большое расстояние с помощью дифракционной оптики или за счет изменения волнового фронта, что обеспечивает лучшее зрение на среднем и ближнем расстояниях, чем монофокальные ИОЛ [12, 13].

При имплантации такого типа ИОЛ у пациентов с ранее перенесенными рефракционными операциями происходит суммация псевдоаккомодационного эффекта за счет строения ИОЛ и изменения амплитуды аберраций высокого порядка роговицы [10, 14, 15].

ЦЕЛЬ

Провести ретроспективный сравнительный анализ клинических результатов имплантации монофокальных и EDOF ИОЛ у пациентов с рефракционными операциями в анамнезе.

МАТЕРИАЛ И МЕТОДЫ

В итоговый протокол многоцентрового ретроспективного когортного научно-клинического исследования, проведенного с октября 2023 года по февраль 2024 года, были включены данные 101 пациента (133 глаза) в возрасте от 25 до 76 лет. Всем пациентам была выполнена операция факоэмульсификации катаракты с имплантацией различных моделей ИОЛ. Интра- и послеоперационный период протекали без осложнений. При расчете ИОЛ целевая послеоперационная рефракция составила от 0,00 до -2,05 дптр.

Критерии включения: данные пациентов с катарактой или пресбиопией, имеющих рефракционные операции в анамнезе (РК, ЛАСИК, ФРК, ФемтоЛасик, Супракор). *Критерии исключения*: наличие сопутствующих заболеваний глаз, которые могли снизить послеоперационную ОЗ.

Пациенты были разделены на две группы: первая группа – пациенты с имплантированными монофокальными ИОЛ, вторая группа – пациенты с имплантированными EDOF ИОЛ. В первой группе наблюдения было 49 пациентов (64 глаза), среди которых 24 женщины и 25 мужчин, во второй 52 пациента (69 глаз) – 32 женщины и 20 мужчин.

Всем пациентам было проведено комплексное стандартное и специальное офтальмологическое обследование. Проводилась оценка аксиальной длины глаза, глубины передней камеры, сферического и цилиндрического компонента рефракции, кератометрии, некорригированной остроты зрения (НКОЗ) и максимальной корригированной остроты зрения (МКОЗ), уровня внутриглазного давления (ВГД), а также во второй группе пациентов с имплантированными EDOF ИОЛ в послеоперационном периоде оценивалась НКОЗ и МКОЗ на близком (30 см) и среднем расстоянии (45 см). В первой группе не оценивались НКОЗ и МКОЗ на близкой и средней дистанции, так как ретроспективный анализ показал отсутствие данных измерений в картах обследуемых пациентов с имплантированными монофокальными ИОЛ.

Для выбора мощности ИОЛ использовались калькулятор мощности ИОЛ ASCRS (версия 4.9) и формула Barrett True K [16, 17]. Данные до проведения рефракционных операций не были известны и не были задокументированы. Все данные были деидентифицированы и состояли из предоперационных и отдаленных послеоперационных показателей (через месяц после хирургического вмешательства).

Статистический анализ. Обработка полученных данных была проведена одним исследователем с использованием программы StatTech v. 4.1.7 (разработчик – ООО «Статтех», Россия) с последующей выборочной проверкой полученных результатов и обсуждением с коллегами. Количественные показатели оценивались на предмет соответствия нормальному распределению с помощью критерия Шапиро – Уилка (при числе исследуемых менее 50) или критерия Колмогорова – Смирнова (при числе исследуемых более 50).

Количественные показатели, имеющие нормальное распределение, описывались с помощью средних арифметических величин (M) и стандартных отклонений (SD), границ 95% доверительного интервала (95% ДИ). В случае отсутствия нормального распределения количественные данные описывались с помощью медианы (Me) и интерквартильного интервала (Q1; Q3).

Категориальные данные описывались с указанием абсолютных значений и процентных долей. 95% доверительные интервалы для процентных долей рассчитывались по методу Клоппера – Пирсона. Когда параметрический анализ был возможен, t-критерий Стьюдента для парных данных использовали для определения значимости различий между предоперационными и послеоперационными визитами, тогда как критерий ранжированной суммы Вилкоксона использовали для этой цели, когда выборки данных не были нормально распределены. При отличном от нормального распределении параметров для сравнения нескольких

независимых выборок с целью попарного сравнения двух независимых выборок применяли Z-аппроксимацию U-критерия Манна – Уитни. Критический уровень значимости при проверке статистических гипотез принимался равным <0,05.

РЕЗУЛЬТАТЫ И ИХ ОБСУЖДЕНИЕ

В ходе исследования в общей сложности были проанализированы данные 101 пациента (133 глаза). В первой группе наблюдения (49 человек) средний возраст пациентов составил 57,06 ± 9,19 года, при этом средний возраст респондентов женского пола составил 56,12 ± 10,25 года, а мужского – 57,88 ± 7,22 года. Во второй группе (52 человека) средний возраст всех пациентов составил 60,00 года, респондентов женского пола – 57,68 ± 8,88 года, мужского пола – 61,50 года. Статистических значимых различий между группами по возрасту выявлено не было, p>0,05.

Из анамнеза известно, что в обеих группах наблюдения были ранее проведены те или иные виды кераторефракционных операций по поводу миопии в течение жизни.

В первой группе самыми часто встречающимися видами кераторефракционной операции стали ЛАСИК (28 глаз) и передняя РК (28 глаз), составившие по 43,8%. У 4,7% (3 глаза) пациентов проведены двукратные последовательные оперативные вмешательства по поводу коррекции миопии, включающие РК/ЛАСИК, у 3,1% (2 глаза) пациентов была проведена ФРК, еще у 3,1% (2 глаза) – ЛАСИК/ФРК, у 1,6% (1 глаз) – ФемтоЛАСИК.

Во второй группе первое место по виду рефракционных операций заняла передняя РК, составившая 63,8% (44 глаза), затем следует ЛАСИК – 24,6% (17 глаз), ФРК – 4,3% (3 глаза), ФемтоЛАСИК – 2,9% (2 глаза), по 1,4% (1 глаз) составили повторные оперативные вмешательства ЛАСИК/ФРК, РК/супракор, а также РК/ЛАСИК.

При изучении биометрических данных глаз пациентов обеих групп наблюдения до проведения ФЭК было выявлено, что глубина передней камеры всех глаз в среднем составила 3,46 (2,29–5,06) мм: в первой группе – 3,44 (2,29–5,06) мм, во второй группе – 3,50 (2,41–4,99) мм. Длина переднезадней оси глаз в двух группах составила 25,96 (21,78–31,35) мм и 25,99 (21,78–31,35) мм в первой и второй группах соответственно. Данные пахиметрии всех глаз, включенных в исследование, в среднем были равны 533,62 ± 59,02 мкм, в первой группе центральная толщина роговицы составила 534,11 ± 58,07 мкм, во второй группе – 533,21 ± 60,38 мкм.

При сравнении показателей уровня ВГД в обеих группах до и через месяц после проведения ФЭК было выявлено, что статистически значимые различия отсутствуют (p=0,429). У пациентов в первой группе наблюдения уровень ВГД до операции составил 14,00 (11,25; 17,00) мм рт. ст., через месяц после операции 13,00 (11,00; 15,00) мм рт. ст. Во второй группе 14,00 (12,00; 17,50) и 14,50 (10,50; 17,00) мм рт. ст. соответственно.

Во время проведения факоэмульсификации пациентам были имплантированны различные модели монофокальных ИОЛ и EDOF ИОЛ. Самой имплантируемой монофокальной моделью ИОЛ стала торическая SN6AT4 – 16,5% (22 глаза), затем следуют Tecnis ZCB00 и AU00T0 – 12,0% (16 глаз) и 9,8% (13 глаз), в 3% случаев были использованы CNA0T0, CNW0T3 и Hoya iSert 151 – 4 глаза, в 1 глаз была имплантирована ИОЛ Sisay – 0,8%. В качестве премиальных EDOF линз были использованы самые часто встречающиеся в клинической практике на сегодняшний день модели ИОЛ, а именно DFT015, что составило 15,8% (21 глаз), DFT215 – 12,8% (17 глаз) и Tecnis ZXR00 – 12,8% (17 глаз), Tecnis ZXT100 – 10,5% (14 глаз). Данные приведены **в таблице 1**.

Результаты исследования, касающиеся сравнения рефракционных показателей глаз до и через месяц после хирургического лечения катаракты, демонстрируют снижение сферического компонента рефракции (sph) в первой группе наблюдения в среднем с -1,07 ± 3,90 дптр до -0,54 ± 1,73 дптр, а во второй группе – с -1,00 ± 3,77 дптр до -0,50 ± 1,59 дптр. Цилиндрический компонент рефракции в среднем в первой группе составил до операции -0,75 ± 0,28 дптр, а после хирургического лечения -0,62 ± 0,22 дптр. Во второй группе -0,88 ± 1,28 дптр и -0,62 ± 0,12 дптр соответственно. Статистически значимых внутри- и межгрупповых различий при изучении этих показателей установлено не было (p>0,05). При анализе цилиндрического компонента рефракции стоит обратить внимание на наличие клинически значимого астигматизма в предоперационном периоде в обеих группах наблюдения. Это обусловлено тем, что при проведении рефракционной операции хирурги зачастую опираются на субъективные показатели ОЗ молодого пациента, в данной ситуации роговичный астигматизм может быть компенсирован нативным хрусталиком. При этом будут высокие показатели ОЗ и субъективной удовлетворенности пациента после проведения рефракционной операции на протяжении длительного времени. Однако при наступлении пресбиопии и формировании катаракты роговичный астигматизм может повлиять на послеоперационную ОЗ при коррекции афакии, в связи с этим катарактальные хирурги ориентируются

Таблица 1 / Table 1

Модели имплантированных ИОЛ
Models of implanted IOLs

Модели ИОЛ	Количество глаз (n=133)	%
ИОЛ монофокальные асферические		
AcrySof IQ	13	9,8
AcrySof IQ Toric	22	16,5
Clareon	4	3,0
Clareon Toric	4	3,0
Hoya iSert 151	4	3,0
Synthesis	1	0,8
Tecnis	16	12,0
ИОЛ с расширенной глубиной фокуса		
AcrySof IQ Vivity	21	15,8
AcrySof IQ Vivity Toric	17	12,8
Tecnis Symfony	17	12,8
Tecnis SymfonyToric	14	10,5

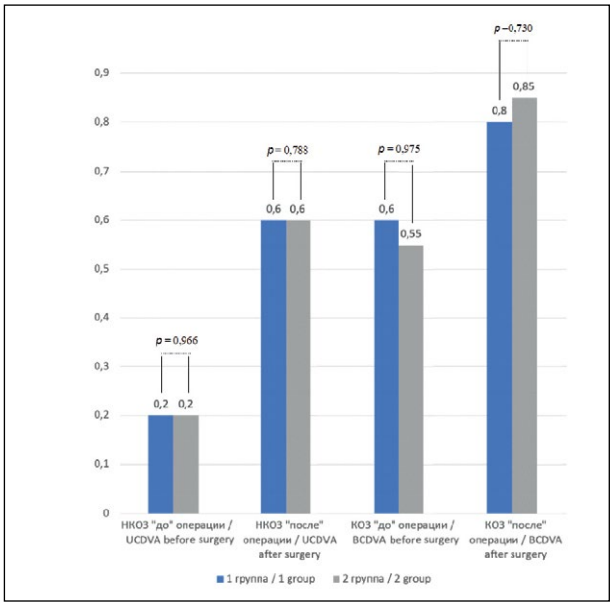

Рисунок 1. Распределение данных визометрии вдаль в анализируемых выборках до и после операции (через 1 месяц).

Figure 1. Distribution of visometry data in the analyzed samples before and after the lens surgery (after 1 month).

на объективные аппаратные исследования и могут отдавать предпочтение торическим типам ИОЛ в случае клинически значимого роговичного астигматизма [18, 19].

При сравнении данных кератометрии в предоперационным периоде и через месяц после хирургического лечения мы выявили статистически значимые различия параметра преломления сильного меридиана роговицы (Kmax) во второй группе наблюдения, однако клинически значимыми они не являются. Так, до операции в среднем он составил 38,62 (37,00; 40,25) дптр, а после 38,88 (36,44; 40,06) дптр (p=0,013). Предположительно эти различия могут быть обусловлены нестабильностью слезной пленки в послеоперационном периоде. Следует учитывать, что после проведения факоэмульсификации необходимо акцентировать внимание пациентов на необходимости длительной кератопротекторной терапии [20]. Также изменения кератометрических показателей могут быть обусловлены центральным уплощением роговицы после рефракционных операций, неравномерной формой роговицы, в частности после РК, что затрудняет выполнение точных кератометрических измерений. Кроме того, суточные колебания со временем на глазах, перенесших переднюю радиальную кератометрию, являются результатом изменения гидратации роговицы и нестабильности ее периферической части после рассечения коллагеновых пластинок.

При сравнении параметров преломления слабого меридиана радиуса кривизны роговицы (Kmean) статистически значимых различий выявить не удалось (p=0,252). Перед операцией Kmean медианное значение составило 39,50 (37,94; 41,69) дптр, а в отдаленном послеоперационном периоде – 39,50 (37,69; 42,06) дптр. У первой группы наблюдения в процессе проведения анализа статистически значимых различий обоих показателей кератометрии выявлено не было: Kmax до операции была равна 38,20 (37,03; 39,37) дптр, а через месяц после операции – 38,13 (36,99; 39,27) дптр (p=0,609), Kmean в предоперационном периоде составила 39,40 (38,35; 40,45) дптр, а через месяц после операции – 39,32 (38,25; 40,39) дптр (p=0,452).

Таблица 2 / Table 2

Распределение данных визометрии вдаль в анализируемых выборках после операции (через 1 месяц)

Distribution of visometry data in the analyzed samples after the operation (after 1 month)

Острота зрения вдаль	Me	95% ДИ / Q_1–Q_3	min	max	p-значение
1 группа НКОЗ	0,60	0,40–0,90	0,10	1,00	p > 0,01
2 группа НКОЗ	0,60	0,50–0,90	0,20	1,00	
1 группа КОЗ	0,80	0,60–1,00	0,20	1,00	p > 0,01
2 группа КОЗ	0,80	0,70–1,00	-1,50	1,00	

Динамические изменения данных визометрии обеих групп наблюдения представлены **на рисунке 1** и **в таблице 2**. В первой группе наблюдения НКОЗ до операции составила 0,20 (0,10; 0,30), после хирургического лечения катаракты 0,60 (0,40; 0,90), данные имели статистически значимые различия (p<0,001). При проведении анализа корригированной остроты зрения (КОЗ) вдаль статистические различия были значимыми (p<0,001): до операции КОЗ 0,60 (0,30; 0,70), через месяц после – 0,80 (0,60; 1,00). У второй группы пациентов также были выявлены статистически значимые различия в показателях НКОЗ (p<0,001) и КОЗ (p=0,004) вдаль до и после хирургического лечения катаракты. НКОЗ до операции составила в среднем 0,20 (0,10; 0,30), а через месяц после – 0,60 (0,50; 0,90). КОЗ вдаль до проведения хирургического вмешательства составила 0,60 (0,40; 0,70), а через месяц после ФЭК – 0,80 (0,70; 1,00).

Завершением исследования стала оценка остроты зрения на ближнем (30 см) и среднем (45 см) расстоянии у пациентов с имплантированными EDOF ИОЛ.

В таблице 3 демонстрируются высокие функциональные результаты на ближнем и среднем расстоянии с сохранением высокой остроты зрения вдаль. Так, монокулярно НКОЗ и КОЗ на расстоянии 30 см в среднем составила 0,54 ± 0,18 и 0,50 ± 0,17, а на расстоянии 45 см – 0,42 ± 0,17 и 0,50 ± 0,19 соответственно. Эти данные сопоставимы с результатами

Таблица 3 / Table 3

НКОЗ и КОЗ во второй группе на расстоянии 30 см и 45 см через 1 месяц после операции

UCNVA and BCNVA in second group at a distance of 30 cm and 45 cm 1 month after surgery

Острота зрения	M ± SD	95% ДИ / Q_1–Q_3	min	max	p-значение
НКОЗ 30 см	0,54 ± 0,18	0,47–0,61	0,20	0,90	p > 0,01
КОЗ 30 см	0,50 ± 0,17	0,44–0,56	0,20	0,80	
НКОЗ 45см	0,42 ± 0,17	0,36–0,49	0,10	0,70	p > 0,03
КОЗ 45 см	0,50 ± 0,17	0,38–0,60	0,10	2,00	

других научных исследований, оценивающих эффективность различных типов ИОЛ с увеличенной глубиной фокуса [10, 14, 21]. Отмечаются статистически значимые различия при внутригрупповом сравнении в ОЗ на расстоянии 30 см и 45 см. На близком расстоянии НКОЗ (p <0,01) и КОЗ (p <0,03) выше, чем на среднем при имплантации EDOF ИОЛ, и данные различия были статистически значимыми.

Более высокие результаты ОЗ вблизи, чем на средней дистанции, обусловлены тем, что при проведении рефракционных операций центральная зона роговицы уплощается, повышается ее асферичность, особенно после проведенной РК. Таким образом, выраженная оптическая деформация роговицы и увеличение аберраций высшего порядка обеспечивают дополнительный эффект расширения глубины фокуса (псевдоаккомодация). За счет этого улучшается зрение вблизи при имплантации EDOF ИОЛ. А вот при имплантации данной модели у пациентов с интактными роговицами, по данным других исследований, ОЗ на ближней дистанции ниже, чем на средней [22]. У таких пациентов может быть улучшено качество зрения вблизи в основном только за счет минимальной остаточной миопической рефракции [23, 24].

Ограничения исследования

Ограничением данной работы стало отсутствие оценки ОЗ и показателей рефракции в раннем послеоперационном периоде (на первые и седьмые сутки), что не позволило провести динамические сравнения показателей кератометрии после ФЭК у пациентов с рефракционными операциями в анамнезе. Также отсутствовало измерение ОЗ на ближней дистанции у пациентов с имплантированными монофокальными ИОЛ, что не дало возможности ретроспективно сравнить эти данные в анализируемых выборках.

В перспективе необходимо проведение исследования с оценкой НКОЗ и КОЗ на ближней дистанции в группе сравнения пациентов с имплантированными монофокальными ИОЛ. Для корректного продолжения исследования важно проведение дальнейшего сравнительного анализа уровня удовлетворенности пациентов, а также сравнение мультифокальных ИОЛ с EDOF ИОЛ. Также необходимо детальное исследование влияния диафрагмальной функции радужки на динамические показатели ОЗ на различных расстояниях в связи с индивидуальной вариативностью показателей диаметра зрачка.

ЗАКЛЮЧЕНИЕ

Результаты проведенного исследования свидетельствуют о том, что имплантация различных моделей EDOF ИОЛ обеспечивает высокие показатели ОЗ вдаль, не уступающие показателям при имплантации монофокальных линз, при этом демонстрируя высокие зрительные результаты на среднем и ближнем расстоянии на глазах с ранее проведенной кераторефракционной операцией по поводу миопии.

При имплантации ИОЛ EDOF лучшая НКОЗ достигнута вблизи на 30 см, а не на 45 см, что говорит о суммации псевдоаккомодирующего эффекта ИОЛ EDOF и измененных оптических свойств роговицы после кераторефракционных вмешательств. Полученные данные дают возможность сделать заключение о высоком уровне практической значимости имплантации EDOF ИОЛ у пациентов с кераторефракционными операциями в анамнезе для достижения очковой независимости на всех дистанциях.

ЛИТЕРАТУРА / REFERENCES

1. McAlinden C. Corneal refractive surgery: past to present. *Clin Exp Optom.* 2012;95(4):386-98. DOI: 10.1111/j.1444-0938.2012.00761.x
2. Kiseleva TN, Zaitsev MS. Innovative Technologies in the Monitoring of the Age-Related Cataract. *Ophthalmology in Russia*. 2022;19(4):740-745. [Киселева Т.Н., Зайцев М.С. Инновационные технологии в мониторинге возрастной катаракты. *Офтальмология*. 2022;19(4):740-745]. DOI: 10.18008/1816-5095-2022-4-740-745
3. GBD 2019 Blindness and Vision Impairment Collaborators; Vision Loss Expert Group of the Global Burden of Disease Study. Causes of blindness and vision impairment in 2020 and trends over 30 years, and prevalence of avoidable blindness in relation to VISION 2020: the Right to Sight: an analysis for the Global Burden of Disease Study. *Lancet Glob Health*. 2021;9(2):e144-e160. DOI: 10.1016/S2214-109X(20)30489-7
4. Konyaev DA, Popova EV, Titov AA. The prevalence of eye diseases in the elderly is a global problem of our time. *Health Care of the Russian Federation.* 2021;65(1):62-68. [Коняев Д.А., Попова Е.В., Титов А.А. Распространенность заболеваний глаз у пожилых – глобальная проблема современности. *Здравоохранение Российской Федерации*. 2021;65(1):62-68]. DOI: https://doi.org/10.47470/0044-197X-2021-65-1-62-68
5. Balashevich LI, Nikulin MS. Long-term results of anterior radial keratotomy. *Ophthalmosurgery*. 2005;4:9-12. (In Russ.). [Балашевич Л.И., Никулин М.С. Отдаленные результаты передней радиальной кератотомии. *Офтальмохирургия*. 2005;4:9-12].
6. Bikbov MM, Bikbulatova AA, Pasikova NV. Anatomical and functional state of the eye after anterior radial keratotomy in the long-term period. Literature review. *Cataract and refractive surgery*. 2015;15(1):4-12. (In Russ.). [Бикбов М.М., Бикбулатова А.А., Пасикова Н.В. Анатомо-функциональное состояние глаза после передней радиальной кератотомии в отдаленном периоде. Обзор литературы. *Катарактальная и рефракционная хирургия.* 2015;15(1):4-12].
7. Gorlina TL. *Complications of radial keratotomy, their prevention and treatment*. Dissertation. M., 1993. (In Russ.). [Горлина Т.Л. *Осложнения радиальной кератотомии, их профилактика и лечение.* Дис. канд. мед. наук. М., 1993].
8. Wang L, Koch DD. Intraocular Lens Power Calculations in Eyes with Previous Corneal Refractive Surgery: Review and Expert Opinion. *Ophthalmology*. 2021;128(11):e121-e131. DOI: 10.1016/j.ophtha.2020.06.054
9. Cao D, Wang L, Koch DD. Outcome of toric intraocular lenses implanted in eyes with previous corneal refractive surgery. *J Cataract Refract Surg*. 2020;46(4):534-539. DOI: 10.1097/j.jcrs.0000000000000089
10. Baartman BJ, Karpuk K, Eichhorn B, et al. Extended depth of focus lens implantation after radial keratotomy. *Clin Ophthalmol*. 2019;13:1401-1408. DOI: 10.2147/OPTH.S208550
11. Fernández-Vega L, Madrid-Costa D, Alfonso JF, et al. Optical and visual performance of diffractive intraocular lens implantation after myopic laser in situ keratomileusis. *J Cataract Refract Surg*. 2009;35(5):825-32. DOI: 10.1016/j.jcrs.2008.12.040

12. Pershin KB, Pashinova NF, Tsygankov AYu, Antonov EA. First Experience of Multifocal and Toric Extended Depth of Focus Intraocular Lenses Implantation (Short-Term Analysis). *Ophthalmology in Russia*. 2021;18(3):408-414. [Першин К.Б., Пашинова Н.Ф., Цыганков А.Ю., Антонов Е.А. Первый опыт имплантации мультифокальной и торической интраокулярной линзы с увеличенной глубиной фокуса (анализ краткосрочных результатов). *Офтальмология*. 2021;18(3):408-414. DOI: 10.18008/1816-5095-2021-3-408-414
13. Pershin KB, Pashinova NF, Tsygankov AYu, et al. Non-Diffractive Wavefront-Shaping Intraocular Lens with Extended Depth of Focus: First Implantation Experience. *Ophthalmology in Russia*. 2022;19(4):774-781. [Першин К.Б., Пашинова Н.Ф., Цыганков А.Ю., и др. Недифракционная интраокулярная линза с расширенной глубиной фокуса, формирующая волновой фронт: первый опыт имплантации. *Офтальмология*. 2022;19(4):774-781. DOI: 10.18008/1816-5095-2022-4-774-781
14. Dołowiec-Kwapisz A, Misiuk-Hojło M, Piotrowska H. Cataract Surgery after Radial Keratotomy with Non-Diffractive Extended Depth of Focus Lens Implantation. *Medicina (Kaunas)*. 2022;58(5):689. DOI: 10.3390/medicina58050689
15. Christopher KL, Miller DC, Patnaik JL, et al. Comparison of Visual Outcomes of Extended Depth of Focus Lenses in Patients With and Without Previous Laser Refractive Surgery. *J Refract Surg*. 2020;36(1):28-33. DOI: 10.3928/1081597X-20191204-01
16. Xiong T, Mu J, Chen H, Fan W. Intraocular lens power calculation after radical keratotomy and photorefractive keratectomy: A case report. *Medicine (Baltimore)*. 2022;101(27):e29465. DOI: 10.1097/MD.0000000000029465
17. Wang L, Koch DD. Intraocular Lens Power Calculations in Eyes with Previous Corneal Refractive Surgery: Review and Expert Opinion. *Ophthalmology*. 2021;128(11):e121-e131. DOI: 10.1016/j.ophtha.2020.06.054
18. Tiwari NN, Sachdev GS, Ramamurthy S, Dandapani R. Comparative analysis of visual outcomes and ocular aberrations following wavefront optimized and topography-guided customized femtosecond laser *in situ* keratomileusis for myopia and myopic astigmatism: A contralateral eye study. *Indian J Ophthalmol*. 2018;66(11):1558-1561. DOI: 10.4103/ijo.IJO_507_18
19. Cao K, Liu L, Zhang T, et al. Mutual comparative analysis: a new topography-guided custom ablation protocol referencing subjective refraction to modify corneal topographic data. *Eye Vis (Lond)*. 2020;7:36. DOI: 10.1186/s40662-020-00201-7
20. Gomes JAP, Azar DT, Baudouin C, et al. TFOS DEWS II iatrogenic report. *Ocul Surf*. 2017;15(3):511-538. DOI: 10.1016/j.jtos.2017.05.004
21. Pandit RT. Monocular Clinical Outcomes and Range of Near Vision following Cataract Surgery with Implantation of an Extended Depth of Focus Intraocular Lens. J Ophthalmol. 2018;2018:8205824. DOI: 10.1155/2018/8205824
22. Cochener B, Concerto Study Group. Clinical outcomes of a new extended range of vision intraocular lens: International multicenter concerto study. *Journal of Cataract & Refractive Surgery*. 2016;42(9):1268-1275. DOI: 10.1016/j.jcrs.2016.06.033
23. Anisimova NS, Anisimov SI, Danilchenko MI. Clinical outcomes with a novel extended depth of focus intraocular lens Tecnis Symfony. *The EYE GLAZ*. 2023;25(4):294-301. [Анисимова Н.С., Анисимов С.И., Данильченко М.И. Клинические результаты имплантации интраокулярной линзы с расширенной глубиной фокуса Tecnis Symfony. *The EYE ГЛАЗ*. 2023;25(4):294-301. DOI: 10.33791/2222-4408-2023-4-294-301
24. Cochener B. Influence of the level of monovision on visual outcome with an extended range of vision intraocular lens. *Clinical Ophthalmology (Auckland, NZ)*. 2018;12:2305. DOI: 10.2147/OPTH.S184712

ДОПОЛНИТЕЛЬНАЯ ИНФОРМАЦИЯ	ADDITIONAL INFORMATION
Источник финансирования. Работа выполнена по инициативе авторов без привлечения финансирования.	***Study funding.*** The study was the authors' initiative without external funding.
Конфликт интересов. Авторы декларируют отсутствие явных и потенциальных конфликтов интересов, связанных с содержанием настоящей статьи.	***Conflict of Interest.*** The authors declare that there are no obvious or potential conflicts of interest associated with the content of this article.
Участие авторов. Концепция и дизайн исследования: Анисимов С.И., Косаковская М.В., Анисимова Н.С., Арутюнян Л.Л. Сбор данных: Анисимов С.И., Косаковская М.В., Анисимова Н.С., Першин К.Б., Пашинова Н.Ф., Трубилин А.В., Крупина Е.А., Цыганков А.Ю., Арутюнян Л.Л. Написание текста: Анисимов С.И., Косаковская М.В., Анисимова Н.С., Арутюнян Л.Л. Редактирование: Анисимов С.И., Косаковская М.В., Анисимова Н.С., Арутюнян Л.Л. Все авторы одобрили финальную версию статьи перед публикацией, выразили согласие нести ответственность за все аспекты работы, подразумевающую надлежащее изучение и решение вопросов, связанных с точностью или добросовестностью любой части работы.	***Contribution of individual authors.*** Research concept and design: Anisimov S.I., Kosakovskaya M.V., Anisimova N.S., Arutyunyan L.L. Data collection: Anisimov S.I., Kosakovskaya M.V., Anisimova N.S., Pershin K.B., Pashinova N.F., Trubilin A.V., Krupina E.A., Tsygankov A.Yu., Arutyunyan L.L. Text writing: Anisimov S.I., Kosakovskaya M.V., Anisimova N.S., Arutyunyan L.L. Final editing: Anisimov S.I., Kosakovskaya M.V., Anisimova N.S., Arutyunyan L.L. The authors gave their final approval of the manuscript for submission, and agreed to be accountable for all aspects of the work, implying proper study and resolution of issues related to the accuracy or integrity of any part of the work.