

УДК 617.713

РЕПОЗИЦИЯ ДИСЛОЦИРОВАННОЙ PIGGYBACK ИНТРАОКУЛЯРНОЙ ЛИНЗЫ У ПАЦИЕНТА С ИНДУЦИРОВАННОЙ КЕРАТЭКТАЗИЕЙ ПОСЛЕ РАДИАЛЬНОЙ КЕРАТОТОМИИ

М.А. Артемов¹, И.С. Казаков¹, В.М. Малов², А.В. Золотарев^{1, 2}, Е.Б. Ерошевская^{1, 2}, Е.В. Карлова^{1, 2}

¹ГБУЗ «СОКОБ имени Т.И. Ерошевского» (Самара, Россия)

²ФГБОУ ВО «Самарский государственный медицинский университет» Минздрава России (Самара, Россия)

Для цитирования: Артемов М.А., Казаков И.С., Малов В.М., Золотарев А.В., Ерошевская Е.Б., Карлова Е.В. **Репозиция дислоцированной piggyback интраокулярной линзы у пациента с индуцированной кератэктазией после радиальной кератотомии.** *Аспирантский вестник Поволжья.* 2023;23(4):15-19. doi: 10.55531/2072-2354.2023.23.4.15-19

■ Сведения об авторах

Артемов М.А. – врач-офтальмолог офтальмологического микрохирургического отделения №4. ORCID: 0000-0002-4992-1957

E-mail: artemov1989@gmail.com

Казаков И.С. – заведующий офтальмологическим микрохирургическим отделением №4. ORCID: 0000-0003-3589-8618

E-mail: dr-cz@yandex.ru

Малов В.М. – д-р мед. наук, профессор кафедры глазных болезней ИПО. ORCID: 0000-0001-7366-7955

E-mail: v.m.malov@samsmu.ru

Золотарев А.В. – д-р мед. наук, доцент кафедры глазных болезней ИПО, главный врач, заведующий кафедрой глазных болезней ИПО.

ORCID: 0000-0002-9107-5221 E-mail: a.v.zolotarev@samsmu.ru

Ерошевская Е.Б. – д-р мед. наук, профессор кафедры глазных болезней ИПО, врач-офтальмолог офтальмологического дневного

стационара №2. ORCID: 0000-0002-2137-7769 E-mail: vision63@yandex.ru

Карлова Е.В. – д-р мед. наук, доцент кафедры глазных болезней ИПО, заместитель главного врача по инновационно-технологическому развитию. ORCID: 0000-0003-4929-8832 E-mail: karlova@inbox.ru

Рукопись получена: 02.09.2023

Рецензия получена: 17.10.2023

Решение о публикации: 11.11.2023

■ Аннотация

Цель – обосновать выбор варианта хирургического лечения пациента с дислокацией интраокулярной линзы piggyback в глазу, ранее перенесшем радиальную кератотомию и факоэмульсификацию катаракты.

Данные, полученные в ходе обследования и хирургического лечения пациента с дислокацией piggyback интраокулярной линзы после перенесенной ранее радиальной кератотомии, осложнившейся кератэктазией.

Представленный клинический случай показывает, что должный учет анатомических особенностей глаза позволяет провести малоинвазивную бесшовную репозицию piggyback интраокулярной линзы у пациентов, перенесших ранее радиальную кератотомию, и может приводить к устойчивым высоким зрительно-функциональным результатам.

■ **Ключевые слова:** радиальная кератотомия, дислокация интраокулярной линзы, кератэктазия, piggyback.

■ **Конфликт интересов:** не заявлен.

■ Список сокращений

ИОЛ – интраокулярная линза; РК – радиальная кератотомия; МКОЗ – максимальная корригированная острота зрения; ВГД – внутриглазное давление.

REPOSITION OF DISLOCATED PIGGYBACK INTRAOCULAR LENS IN A PATIENT WITH INDUCED KERATECTASIA AFTER RADIAL KERATOTOMY

Mikhail A. Artemov¹, Ilya S. Kazakov¹, Vladimir M. Malov², Andrei V. Zolotarev^{1, 2}, Elena B. Eroshevskaya^{1, 2}, Elena V. Karlova^{1, 2}

¹Samara Regional Clinical Ophthalmological Hospital named after T.I. Eroshevsky (Samara, Russia)

²Samara State Medical University (Samara, Russia)

Citation: Artemov MA, Kazakov IS, Malov VM, Zolotarev AV, Eroshevskaya EB, Karlova EV. **Reposition of dislocated piggyback intraocular lens in a patient with induced keratectasia after radial keratotomy.** *Aspirantskiy vestnik Povolzh'ya.* 2023;23(4):15-19. doi: 10.55531/2072-2354.2023.23.4.15-19

■ Information about authors

Mikhail A. Artemov – ophthalmologist of the Ophthalmic Microsurgery Department №4. ORCID: 0000-0002-4992-1957

E-mail: artemov1989@gmail.com

Ilya S. Kazakov – Head of the Ophthalmic Microsurgery Department №4. ORCID: 0000-0003-3589-8618 E-mail: dr-cz@yandex.ru

Vladimir M. Malov – PhD, Professor, Department of Eye Diseases of the Institute of Postgraduate Education. ORCID: 0000-0001-7366-7955
E-mail: v.m.malov@samsmu.ru

Andrei V. Zolotarev – PhD, Associate professor, Head of the Department of Eye Diseases of the Institute of Postgraduate Education, Chief Physician. ORCID: 0000-0002-9107-5221 E-mail: a.v.zolotarev@samsmu.ru

Elena B. Eroshevskaya – PhD, Professor, Department of Eye Diseases of the Institute of Postgraduate Education, ophthalmologist of the Ophthalmology Day Hospital №2. ORCID: 0000-0002-2137-7769 E-mail: vision63@yandex.ru

Elena V. Karlova – PhD, Associate professor, Department of Eye Diseases of the Institute of Postgraduate Education, Deputy Chief Physician for innovation and technology development. ORCID: 0000-0003-4929-8832 E-mail: karlova@inbox.ru

Received: 02.09.2023

Revision Received: 17.10.2023

Accepted: 11.11.2023

Annotation

Aim – to substantiate low-traumatic sutureless surgery for piggyback intraocular lens (IOL) reposition as a method of choice in a patient after previous keratorefractive surgery and cataract phacoemulsification.

The article provides the examination and surgical treatment data of one patient with piggyback intraocular lens dislocation after previous radial keratotomy and keratectasia.

The presented clinical case shows that proper consideration of eye anatomical features allows for effective low-traumatic sutureless piggyback IOL reposition in patients who have previously undergone radial keratotomy, and may lead to sustainable high visual and functional results.

Keywords: radial keratotomy, intraocular lens dislocation, corneal ectasia, piggyback.

Conflict of interest: *nothing to disclose.*

АКТУАЛЬНОСТЬ

Радиальная кератотомия, получившая широкую известность благодаря опубликованной в 1979 году работе С.Н. Федорова и В.В. Дурнева [1], произвела революцию в офтальмохирургии и положила начало новому, крайне успешному направлению офтальмологии – рефракционной хирургии. Множество исследований продемонстрировали высокую эффективность радиальной кератотомии в отношении коррекции аномалий рефракции. Однако с течением времени были выявлены важные недостатки данного вмешательства, в частности случаи возникновение рефракционных ошибок – гиперметропии, миопии и астигматизма – в разные сроки после операции. В 1994 году были обобщены 10-летние результаты исследования PERK (Prospective Evaluation of Radial Keratotomy study), которые показали, что у 43% прооперированных пациентов развилась гиперметропия более 1.0 D [2]. Согласно данным PERK, у 28% пациентов, перенесших радиальную кератотомию, обнаружена недокоррекция более 1.0 D через 4 года после операции, а в подгруппе пациентов с миопией высокой степени этот показатель составляет 56%. Индуцированный астигматизм был обнаружен в 0,3–10% случаев, а в случаях грубого рубцевания формировался иррегулярный астигматизм. Эти данные говорят о том, что радиальная кератотомия может иметь негативные последствия и требовать дополнительной коррекции для достижения оптимального зрения.

Для исправления рефракционных ошибок после радиальной кератотомии были предложены различные методики. Для коррекции гипозффекта применяли повторные радиальные кератотомии, которые, по данным исследования PERK, были выполнены в 14% случаев. Опрос членов Американского общества катарактальных и рефракционных хирургов показал, что повторное вмешательство требовалось в 19–29% случаев. Еще одно исследование, проведенное Т.Р. Werblin и соавт. (1996), установило, что повторная радиальная кератотомия была необходима в 33% случаев [3]. Для коррекции гиперэфекта предлагались наложение роговичного непрерывного кистетного шва,

двойного кистетного шва, а также использование узловых швов, гексагональная кератотомия, терموкератокоагуляция, ламеллярная кератотомия и ламеллярная автоматизированная кератопластика [4].

Хотя в настоящее время радиальная кератотомия уступила место современным, более совершенным методикам, общее число пациентов, которые перенесли эту операцию, превышает несколько миллионов (и это по неполным статистическим данным). Учитывая высокую распространенность радиальной кератотомии в 80-90-х годах XX века, в настоящее время возраст пациентов, перенесших данное вмешательство, приближается к значениям 50–70 лет. У многих пациентов в этом возрасте возникает необходимость в хирургическом лечении катаракты, которое сопряжено с определенными трудностями, в первую очередь – с более высокой вероятностью погрешностей при расчете оптической силы интраокулярной линзы (ИОЛ).

Первые попытки использования стандартных подходов к расчету оптической силы ИОЛ после радиальной кератотомии, как правило, приводили к серьезным погрешностям: величина рефракционной ошибки могла достигать 6.0 D со сдвигом в сторону гиперметропии, т.е. присутствовала «недооценка» оптической силы ИОЛ. Причина заключается в значительных послеоперационных изменениях топографии роговицы в центральной зоне, что затрудняет точное измерение рефракции с помощью стандартной кератометрии [5]. Существующие на данный момент алгоритмы расчета оптической силы ИОЛ, хотя и подвергались неоднократному совершенствованию, все же не способны полностью учесть все возможные вариации кривизны роговицы после радиальной кератотомии. Дополнительные сложности в таких ситуациях связаны с тем, что кератотомия зачастую проводилась в глазах с высокой степенью миопии, при которой точный расчет ИОЛ затруднен в силу выраженной деформации заднего полюса глаза и более вероятных ошибок в ходе биометрии. Поэтому хирургия катаракты у пациентов после радиальной кератотомии в настоящее время остается сложной проблемой, один из серьезных аспектов которой – возможность появления

существенных рефракционных ошибок, требующих дополнительных операций.

Для исправления рефракционных ошибок после хирургии катаракты обычно предлагается эксплантация искусственного хрусталика, вызвавшего отклонение целевой рефракции, и имплантация новой линзы с соответствующей поправкой оптической силы ИОЛ.

Замена ИОЛ нередко сопряжена со значительной травматизацией, особенно нежелательной в глазу, ранее уже перенесшем радиальную кератотомию. В качестве альтернативного варианта возможна имплантация добавочной ИОЛ – так называемой «piggyback ИОЛ». Техника имплантации piggyback ИОЛ была предложена в 1993 году J.L. Gayton и соавт. [6]. Она заключается в размещении второй линзы в капсульной сумке или в цилиарной борозде (sulcus ciliaris). Этот метод имеет ряд преимуществ по сравнению с заменой ИОЛ, среди которых более высокий профиль безопасности, более простая хирургическая техника и возможность удаления второй линзы при необходимости. Данная методика позволяет более гибко управлять коррекцией зрения и повышает успех операции. В то же время она имеет ряд ограничений и нежелательных последствий. Среди послеоперационных осложнений встречаются случаи дислокации piggyback ИОЛ, особенно имплантированных в цилиарную борозду. Данное осложнение требует хирургического лечения – репозиции ИОЛ, ее шовной или интрасклеральной фиксации, либо эксплантации с последующей реимплантацией новой ИОЛ. Вариант с дополнительной фиксацией ИОЛ или ее эксплантацией требует от хирурга высоких хирургических навыков и довольно травматичен: необходимо накладывать дополнительные швы, выполнять новые разрезы и т.д., что в свою очередь может быть связано с индуцированием астигматизма, интраоперационным кровотечением, нарушением офтальмотонуса и другими осложнениями. Кроме того, замена ИОЛ для коррекции рефракционной ошибки в глазах после кератотомии связана с дополнительным риском повторной рефракционной ошибки, так как сложность точного расчета ИОЛ после радиальной кератотомии усугубляется при необходимости имплантации второго искусственного хрусталика, когда оптическая система глаза уже дважды подверглась искажению: после кератотомии и после имплантации первой ИОЛ.

С учетом вышеизложенного метод репозиции ИОЛ во многих случаях является предпочтительным вариантом и позволяет достичь высоких зрительных функций. Однако для обеспечения стабильности рефракционного эффекта без дополнительной травматизации органа зрения требует особенно тщательного анализа конкретной клинической ситуации в каждом случае и индивидуализированного подхода.

ЦЕЛЬ

Обосновать выбор варианта хирургического лечения пациента с дислокацией интраокулярной линзы piggyback в глазу, ранее перенесшем радиальную кератотомию и факэмульсификацию катаракты.

Пациент Г., 53 лет, обратился в ГБУЗ «СОКОБ им. Т.И. Ерошевского» в 2022 году с жалобами на низкую остроту зрения правого глаза, невозможность подбора контактной и очковой коррекции и связанные с этим ограничения профессиональной деятельности и социальной активности.

Данные анамнеза: близорукость высокой степени обоих глаз с детства. В 1989 году выполнена склеропластика обоих глаз, в 1992 году – радиальная кератотомия обоих глаз, в 2017 году – факэмульсификация катаракты с имплантацией торической ИОЛ правого глаза. Все операции прошли без осложнений. Поскольку после хирургии катаракты правого глаза с имплантацией ИОЛ острота зрения оставалась низкой ввиду рефракционной ошибки, в 2019 году по месту жительства пациента (в Оренбургской области) была имплантирована piggyback ИОЛ. В течение последующих 6 месяцев пациенту дважды потребовалась репозиция данной добавочной ИОЛ (через 2 месяца и затем через 3 месяца). В третий раз в такой операции было отказано по причине бесперспективности очередной репозиции без дополнительных мероприятий по фиксации ИОЛ, которые хирурги сочли слишком рискованными из-за состояния роговицы.

Данные осмотра в ГБУЗ «СОКОБ им. Т.И. Ерошевского» в ноябре 2022 года: максимальная корригированная острота зрения правого глаза, определялась при помощи проектора знаков и фороптера Huvitz (Южная Корея) и составила 0.01. Чтение текста невозможно. Внутриглазное давление измерялось при помощи точечной контактной тонометрии прибором ICare (Финляндия) по специальной методике [7], составило 11 мм рт. ст.

Кератотопография (выполнена на приборе CASIA-1, Tomey Corporation, Japan) выявила признаки кератэктазии и высокую степень иррегулярности топографии и пахиметрии роговицы правого глаза (**рисунок 1**).

Показатели кератометрии: K1: 39.3D, K2: 33.0D, Сул: 6.3D. Минимальная толщина роговицы составила 396 мкм. Показатель WTW (диаметр роговицы) составил 12,4 мм в горизонтальном и 11,0 мм в вертикальном меридиане, передне-задний размер глаза – 24.99 мм (исследования выполнены на оптическом биометре IOL Master 700, Zess, Germany).

При биомикроскопии переднего отрезка глаза в условиях мидриаза хорошо визуализируется край оптической части, смещенной книзу вправо к 8 часам piggyback ИОЛ, который располагается по центру зрачка, гаптические элементы ИОЛ находятся за радужкой (**рисунок 2А**).

Учитывая высокий роговичный астигматизм, логичной представлялась замена piggyback ИОЛ на добавочную торическую ИОЛ. Однако точность расчета торической ИОЛ была бы крайне низкой. С другой стороны, пациент указывал на то, что после каждой репозиции piggyback ИОЛ зрение существенно повышалось и полностью его устраивало. Это позволило нам предположить, что подбор первой торической ИОЛ был удачным (с точки зрения коррекции астигматизма), а piggyback ИОЛ была имплантирована для коррекции остаточной рефракционной ошибки. Учитывая все изложенное, а также выявленные

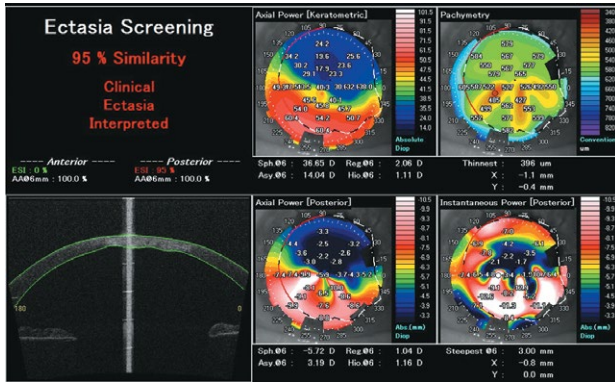


Рисунок 1. Кератотопография правого глаза пациента. Кератэктазия (CASIA-1, Tomey Corporation, Japan).

Figure 1. Corneal topography, right eye. Corneal ectasia (CASIA-1, Tomey Corporation, Japan).

грубые изменения роговицы и высокий риск осложнений эксплантации / реимплантации piggyback ИОЛ, нами было принято решение о проведении повторной хирургической репозиции piggyback ИОЛ с позиционированием гаптических элементов вдоль вертикального меридиана.

Реализованный в ходе хирургического вмешательства подход к позиционированию гаптических элементов piggyback ИОЛ вдоль вертикального меридиана позволил добиться ее устойчивого положения. На следующий день после проведенной операции пациент субъективно отметил повышение зрения правого глаза и отсутствие зрительного дискомфорта. МКОЗ правого глаза составила 0.4, чтение текста №6 на расстоянии 40 см. Уровень ВГД 12 мм рт. ст., роговица соответствует предоперационному состоянию.

При биомикроскопии переднего отрезка глаза в условиях миопии добавочная ИОЛ находится в правильном положении, центрирована, гаптические элементы сохраняют свое расположение вдоль вертикального меридиана (рисунок 2Б).

В течение 12 месяцев после проведенной операции сохраняется стабильное положение ИОЛ, достигнутая острота зрения сохраняется. Пациент смог вернуться

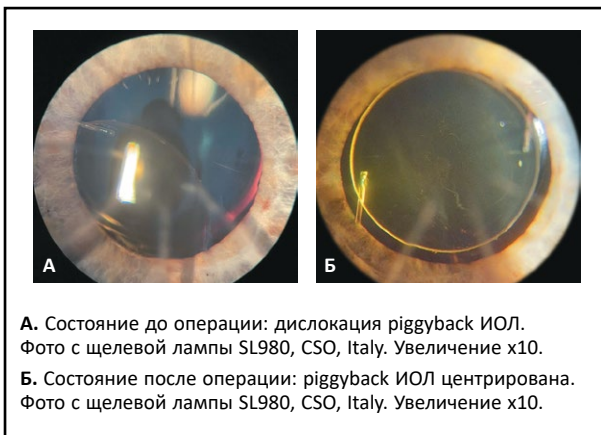


Рисунок 2. Положение piggyback ИОЛ до и после операции.

Figure 2. Piggyback IOL position before and after surgery.

к вождению автомобиля, возобновил социальную активность, вернулся к привычному образу жизни.

ОБСУЖДЕНИЕ

Несмотря на то что в настоящее время радиальная кератотомия практически не применяется, обследование и лечение пациентов, перенесших данное вмешательство ранее, требуют от врача-офтальмолога особого внимания.

Основные сложности связаны с расчетом оптической силы интраокулярных линз, имплантируемых данной категории пациентов в ходе хирургии катаракты, поскольку даже новые формулы расчета ИОЛ третьего поколения не всегда дают оптимальный результат. Это неизбежно приводит к появлению пациентов с остаточными аметропиями (рефракционными ошибками). Для их коррекции существует несколько хирургических методов, в том числе послабляющие роговичные разрезы, замена ИОЛ, кераторефракционная лазерная хирургия, а также имплантация piggyback ИОЛ. Такая тактика становится частым выбором хирургов благодаря своей относительной простоте и безопасности, а также минимальному воздействию на роговицу [8]. Однако в тех случаях, когда происходит дислокация piggyback ИОЛ, как в представленном клиническом примере, выбор дальнейшей хирургической тактики представляет собой сложную задачу.

С одной стороны, необходимость эксплантации трижды сместившейся ранее piggyback ИОЛ является очевидной. С другой стороны, состояние роговицы (эктазия и малая остаточная толщина) не позволяет рассчитывать на успех дополнительной лазерной рефракционной хирургии роговицы для коррекции остаточной рефракции. Эксплантация же сместившейся ИОЛ с последующей имплантацией новой ИОЛ – сложная процедура, также связанная с риском ухудшения состояния роговицы. К тому же замена piggyback ИОЛ без понимания причин неоднократного смещения предыдущей представляется неверным выбором.

Выбранная нами хирургическая тактика при дислокации piggyback ИОЛ основывалась на принципах минимальной инвазивности и была предложена с учетом топографической анатомии органа зрения. Мы предположили, что piggyback ИОЛ, установленная ранее в цилиарной борозде, смещалась вследствие нестандартного размера этой структуры у данного пациента. Так, известно, что топографически цилиарное тело представляет собой не кольцо, а овал. В горизонтальном сечении диаметр цилиарного тела часто на 1–1,5 мм больше, чем в вертикальном, о чем можно судить по показателю WTW. Поскольку piggyback ИОЛ у данного пациента была имплантирована в область цилиарной борозды, мы пришли к выводу, что вероятной причиной неоднократных дислокаций было именно различие вертикального и горизонтального диаметров sulcus ciliaris.

Учитывая эти данные, нами было принято решение о позиционировании piggyback интраокулярной линзы вдоль вертикального меридиана. Производитель и конкретная модель piggyback ИОЛ у данного пациента нам неизвестна, однако внешний диаметр таких трехсоставных

ИОЛ с «жесткими» гаптическими элементами обычно составляет 13–13,5 мм. По нашему мнению, вертикальное положение ИОЛ должно обеспечить достаточную стабильность, так как гаптические элементы добавочных линз такого типа будут более плотно фиксироваться в наиболее узкой части цилиарной борозды.

Пациент находится под наблюдением уже более 12 месяцев, положение piggyback ИОЛ и острота зрения стабильны, что говорит о том, что выбранный метод явился оптимальным в данном клиническом случае. Возможной причиной предшествующих ранее эпизодов дислокации piggyback интраокулярной линзы может служить не учтенные ранее топографические особенности цилиарного тела и расположение гаптических элементов ИОЛ в положении, отличном от предложенного нами вертикального.

Ограничения данного исследования заключаются в том, что ситуации, подобные описанной дислокации piggyback ИОЛ, достаточно редки и набор данных, необходимых для получения статистически достоверных результатов, требует длительного времени.

В нашем материале представлен клинический случай успешного лечения дислокации piggyback ИОЛ с учетом топографии цилиарной борозды. Полученный результат свидетельствует о перспективности дальнейшего изучения и инициации специального клинического исследования предложенной нами тактики на большем объеме материала. Кроме того, мы уверены в важности применения знаний топографии органа зрения для достижения наилучших результатов хирургических вмешательств. Использование новых технологий и разработок в этой области также может значительно улучшить исходы операций по исправлению остаточных аномалий рефракции [9].

ЗАКЛЮЧЕНИЕ

В представленном нами клиническом случае хирургического лечения дислокации piggyback ИОЛ у пациента после радиальной кератотомии выбранная тактика имела преимущества по сравнению с применявшейся ранее за счет топографически обоснованного позиционирования гаптических элементов ИОЛ вдоль вертикального меридиана. Это позволило минимизировать объем и травматичность операции и достичь стойких высоких зрительно-функциональных результатов, несмотря на предшествующие неоднократные неудачи в лечении.

Конфликт интересов: авторы заявляют об отсутствии конфликта интересов, требующего раскрытия в данной статье.

ЛИТЕРАТУРА / REFERENCES

1. Fedorov SN, Durnev VV. Surgical correction of complex myopic astigmatism by anterior keratotomy. *Oftal'mologicheskii zhurnal*. 1979;4:210-213. (In Russ.). [Федоров С.Н., Дурнев В.В. Хирургическая коррекция сложного миопического астигматизма методом передней кератотомии. *Офтальмологический журнал*. 1979;4:210-213].
2. Waring GO, Lynn MJ, McDonnell PJ. Results of the prospective evaluation of radial keratotomy (PERK) study 10 years after surgery. *Arch Ophthalmol*. 1994;112(10):1298-308. doi: 10.1001/archoph.1994.01090220048022
3. Werblin TP, Stafford GM. Hyperopic shift after refractive keratotomy using the Casebeer System. *Journal of cataract and refractive surgery*. 1996;22(8):1030-6. doi: 10.1016/S0886-3350(96)80115-5
4. Bikbov MM, Bikbulatova AA, Pasikova NV. Methods of correction of refractive errors after anterior radial keratotomy. *Tochka zreniya. Vostok – Zapad*. 2015;2. (In Russ.). [Бикбов М.М., Бикбулатова А.А., Пасикова Н.В. Способы коррекции рефракционных ошибок после передней радиальной кератотомии. *Точка зрения. Восток – Запад*. 2015;2].
5. Avetisov SE. Radial keratotomy: history and reality. *Vestnik oftal'mologii*. 2021;137(2):123-131. (In Russ.). [Аветисов С.Э. Радиальная кератотомия: история и реальность. *Вестник офтальмологии*. 2021;137(2):123-131]. doi: 10.17116/oftalma2021137021123
6. Gayton JL, Sanders V, Van der Karr M, Raanan MG. Piggybacking intraocular implants to correct pseudophakic refractive error. *Ophthalmology*. 1999;106(1):56-9. doi: 10.1016/S0161-6420(99)90005-2
7. Antonov AA, Karlova EV, Brezhnev AYU, Dorofeev DA. The current state of ophthalmotonometry. *Vestnik oftal'mologii*. 2020;136(6):100-107. (In Russ.). [Антонов А.А., Карлова Е.В., Брежнев А.Ю., Дорофеев Д.А. Современное состояние офтальмотонометрии. *Вестник офтальмологии*. 2020;136(6):100-107]. doi: 10.17116/oftalma2020136061100
8. Zahra Karjou, Mohammad-Reza Jafarinasab, Mohammad-Hassan Seifi, et al. Secondary Piggyback Intraocular Lens for Management of Residual Ametropia after Cataract Surgery. *J Ophthalmic Vis Res*. 2021;16(1):12-20. Published 2021 Jan 20. doi: 10.18502/jovr.v16i1.8244
9. Shilovskikh OV, Ul'yanov AN, Kremeshkov MV, Titarenko EM. Calculation of IOL in the eyes after a previous radial keratotomy. Ekaterinburg, 2015:43. (In Russ.). [Шиловских О.В., Ульянов А.Н., Кремешков М.В., Титаренко Е.М. Расчет ИОЛ на глазах после перенесенной ранее радиальной кератотомии. Екатеринбург, 2015:43]. Available at: <https://eyepress.ru/material/raschet-iol-na-glazakh-posle-perenesennoy-ranee-radial-noy-keratotomii>

■ Автор для переписки

Артемов Михаил Алексеевич
Адрес: СОКОБ им. Т.И. Ерошевского, ул. Ново-Садовая, 158,
г. Самара, Россия, 443068.

■ Corresponding Author

Mikhail A. Artemov
Address: Samara Regional Clinical Ophthalmological Hospital
n. a. T.I. Eroshevsky, 158 Novo-Sadovaya st., Samara, Russia, 443068.

E-mail: artemov1989@gmail.com